FACULTÉ DE MÉDECINE DE PARIS.

CONCOURS POUR L'AGRÉGATION

SECTION DE CHIRURGIE.

DE

L'ECTROPION

THÈSE

Présentée et soutenue

PAR

P.-E.-G. CRUVEILHIER

DOCTEUR EN MÉDECINE,

Ex-interne lauréat des hôpitaux,
Prosecteur de la Faculté,
Secrétaire de la Société anatomique.

PARIS

A. PARENT, IMPRIMEUR DE LA FACULTÉ DE MÉDECINE
31, RUE MONSIEUR-LE-PRINCE, 31

1866

Digitized by the Internet Archive
in 2016

https://archive.org/details/b22392348

DE

L'ECTROPION

DÉFINITION ET SYNONYMIE.

Avant de nous arrêter à une définition de l'ectropion, il est nécessaire de voir les acceptions diverses sous lesquelles ce nom a été pris par les auteurs.

Celse nous apprend que les Grecs décrivaient à part le lagophthalmos et l'ectropion ; l'auteur latin indique le même traitement pour les deux affections.

On trouve dans Paul d'Égine :

« De même que la paupière supérieure est sujette « à la lagophthalmos, de même l'inférieure est sujette « à l'ectropion. »

Abulcasis s'exprime ainsi :

« L'œil qui est affecté de ce renversement en dehors « de la paupière supérieure est dit œil de lièvre. »

Fabrice d'Aquapendente ne fait que citer les anciens.

Antoine Maître-Jan réserve uniquement le nom d'œil de lièvre pour la paupière supérieure, mais déjà il confond sous le nom d'éraillement le renversement des deux paupières, bien que le mot ectropion soit réservé à l'inférieure.

Bordenave n'admet aucune différence essentielle entre l'ectropion ou le renversement.

Heister admet encore cette distinction et s'appuie sur

ce que le lagophthalmos peut être congénital, tandis que le renversement ne l'est jamais.

Saint-Yves ne veut pas que l'on confonde le renversement des paupières avec leur éraillement; pour lui, « l'éraillement est une difformité qui arrive aux paupières par les solutions de continuité de la peau ou des cartilages qui la bordent, et ce serait même à la forme à laquelle donne lieu la coupure du cartilage que serait dû le nom de lagophthalmos. »

Je crois qu'on peut résumer l'opinion des modernes par cette phrase du *Compendium de chirurgie :*

« Le raccourcissement de la paupière se présente sous deux formes.

« Dans la première, il est plus prononcé du côté de la peau que de la muqueuse ; il en résulte un renversement, ou ectropion. Dans la seconde, les paupières ne changent pas de direction; elles restent seulement éloignées, et l'œil ne peut être entièrement recouvert..... »

Cette dernière forme est celle à laquelle les auteurs donnent le nom de lagophthalmie, quoique plusieurs aient aussi employé ce mot pour indiquer *le renversement de la paupière supérieure.*

FRÉQUENCE.

L'ectropion est une affection assez fréquente et compliqué un grand nombre d'inflammations de la conjonctive; mais les cas dans lesquels l'ectropion exige par lui-même un traitement ne sont pas très-communs, si on en juge par le nombre d'observations que l'on trouve dans la science.

La fréquence de cette affection est bien plus grande à la paupière inférieure qu'à la paupière supérieure.

William Adams même, lorsqu'il publia son travail.

n'avait jamais vu de renversement de la paupière supérieure.

L'ectropion cicatriciel est aussi le moins fréquent, comme le plus difficile à guérir.

COUP D'ŒIL SUR L'ANATOMIE DES PAUPIÈRES.

Avant de traiter de l'anatomie et de la physiologie pathologiques, quelques notions d'anatomie normale m'ont semblé une utile introduction.

Les voiles membraneux qui ont reçu le nom de paupières sont bien limités à leur face interne par le cul-de-sac de la conjonctive, tandis que leur surface cutanée se continue sans ligne de démarcation nettement tranchée avec les régions voisines. La hauteur plus grande de la paupière supérieure, en même temps que la fréquence bien moindre de ses lésions, explique la rareté des rétractions que l'on y observe. Les paupières sont isolées par la fente palpébrale dont l'extrémité interne repose sur l'orbite, tandis que l'extrémité externe est de quelques millimètres distante du rebord orbitaire. La direction de la fente palpébrale offre un certain intérêt au point de vue qui nous occupe. Il faut savoir en effet que, variable suivant les races et les individus, la fente palpébrale offre une légère obliquité et en bas et en dedans. Si l'on n'était prévenu de cette disposition, on pourrait en effet apprécier d'une manière erronée le degré d'un ectropion.

A chacune des extrémités de la fente palpébrale se trouve une commissure ; c'est le point le plus fixe de l'appareil de l'œil : nous verrons dans un moment, et à quoi tient cette fixité, et les phénomènes auxquels elle donne lieu.

Chacune des paupières présente deux bords, un bord libre et un bord adhérent.

Le bord libre, considéré dans ses cinq sixièmes externes, présente une courbe légèrement parabolique, qui varie du reste suivant le degré d'ouverture des paupières, courbe que nous verrons se prononcer dans les ectropions légers et s'exagérer dans les ectropions arrivés au degré le plus avancé.

Malgré leur peu d'épaisseur, les paupières sont formées par un certain nombre de couches que je ne ferai qu'énumérer, voulant seulement insister sur les connexions de ces diverses couches.

La muqueuse adhère intimement au cartilage tarse; il n'en est pas de même de la peau qui ne devient adhérente qu'au niveau du bord libre et des commissures; cette dernière adhérence est déterminée par la présence de trousseaux fibreux qui sont bien distincts, suivant M. le professeur Richet, qui les a décrits le premier, des ligaments des tarses de Winslow. Ce défaut d'adhérence de la peau explique comment, en général, dans l'ectropion cicatriciel, il y a non pas renversement de la paupière, mais véritable dédoublement des couches qui la constituent, ainsi que le dit M. le professeur Nélaton : le renversement ou plutôt la bascule n'a lieu qu'aux dépens du cartilage tarse sur l'extrémité libre duquel la peau exerce une traction. Le renversement des cartilages tarses est favorisé par la fixité qu'impriment à leurs extrémités les ligaments des tarses; aussi la partie moyenne seule de ces cartilages subit-elle l'attraction de la peau, tandis que les extrémités sont immobiles. La présence enfin dans l'épaisseur des paupières d'une portion importante des voies lacrymales, points et conduits lacrymaux, sac lacrymal, portion accessoire de la glande, nous explique en partie et les modifications de sécré-

tion et les modifications pathologiques que subit cet appareil lacrymal.

DES VARIÉTÉS DE L'ECTROPION.

Les auteurs ne sont pas d'accord sur les variétés de l'ectropion ; le plan que nous avons adopté permet de prendre, autant que possible, pour base la notion étiologique, les lésions anatomiques et les indications thérapeutiques.

Le renversement peut siéger aux deux paupières : c'est l'ectropion double ; il peut siéger à la paupière supérieure ou à l'inférieure ; il peut enfin occuper les deux paupières et les deux yeux : c'est l'ectropion quadruple. Nous avons déjà parlé de la rareté de l'ectropion supérieur ; aussi notre description s'appliquera-t-elle surtout au renversement de la paupière inférieure.

L'ectropion peut être général ou partiel : dans le premier, la paupière est *régulièrement* renversée, si je puis m'exprimer ainsi, c'est-à-dire que la partie moyenne du cartilage est la plus déclive ; dans le second, cette partie déclive correspond en général à un point quelconque du bord libre de la paupière.

L'ectropion partie présente deux variétés principales qui ont pour base la direction de l'un des angles palpébraux : ce sont les variétés latérale interne et latérale externe.

La première, ou variété latérale externe, tient le plus souvent, ainsi que nous le verrons, à la carie si fréquente de l'os malaire, de l'os maxillaire supérieur ou du frontal.

La variété latérale interne peut tenir, soit à l'opération de la fistule lacrymale, cause que l'on signalait déja

au XVIIIe siècle, soit à l'ablation du maxillaire supérieur par le procédé qui consiste à former un des côtés du lambeau à l'aide du bord libre de la paupière inférieure; toutes les autres *pertes* de substance peuvent du reste donner lieu à cet ectropion latéral interne, dont le caractère est d'être presque toujours le résultat d'une cicatrice.

La division de l'ectropion en aigu et chronique a sa raison d'être; mais elle éloigne l'une de l'autre deux périodes de la même affection.

Mackensie admet trois espèces d'ectropions : 1° par inflammation (*sarcomatosum ectropium*); 2° par excoriation, 3° suite de cicatrice.

Cette division est bonne au point de vue anatomique; mais elle a le tort, selon moi, d'obliger de décrire à part la seconde variété, qui n'est que la conséquence de la première, et comme sa terminaison fatale lorsque la maladie arrive à sa période chronique.

Warthon Jones a bien senti la relation intime qu'il y avait entre les deux premières variétés admises par Mackensie, et les a réunies sous le nom de *excoriation et rétraction de la peau avec état sarcomateux de la conjonctive;* une seconde variété est, pense cet auteur, la rétraction cicatricielle de la peau, et une troisième renferme l'ectropion, suite de carie.

Je ne nie évidemment pas l'importance qu'il peut y avoir, au point de vue pratique, à tracer une délimitation entre l'ectropion, suite de carie, et les autres variétés par cicatrice; mais il y a dans les deux cas une véritable cicatrice, que son point de départ ait été dans les parties profondes de la région ou qu'elle ait marché de dehors en dedans. La présence du tissu inodulaire est le trait d'union de ces deux variétés. Nous étudierons cependant, dans un chapitre spécial, les procédés particu-

liers auxquels a donné lieu le traitement de l'ectropion avec adhérences.

Notre première variété est l'*ectropion muqueux* ou *conjonctival*. Ce sont les affections de la conjonctive qui le déterminent.

Le cartilage tarse subit alors une espèce de bascule mécanique, soit par la pression de la conjonctive tuméfiée, soit plutôt par la disproportion de longueur des téguments muqueux et cutané. On comprend que les tumeurs intra-orbitaires puissent produire le même effet.

Le renversement de la paupière peut provenir aussi de la production d'un tissu cicatriciel, c'est l'ectropion cutané. Je me sers du mot cutané au lieu de cicatriciel, parce qu'il y a des cas d'ectropion, suite de section du bord libre du voile, dans lesquels le tissu cicatriciel ne joue aucun rôle; de plus, dans l'ectropion par excoriation, il n'y a pas production de tissu inodulaire.

Enfin, la cause première de l'éversion peut siéger dans le muscle orbiculaire, c'est l'ectropion musculaire. C'est donc ici la lésion anatomique primitive, si je puis m'exprimer ainsi, qui sert de base à cette division. Nous avons procédé ici comme on le fait pour les tumeurs blanches, dont on admet autant de variétés que de tissus primordialement affectés; le cartilage tarse, en effet, bien que très-fréquemment altéré, ne nous présente jamais que des lésions consécutives. Aussi ne fait-il la base d'aucune subdivision. Il en est de même dans les tumeurs blanches, où les altérations des cartilages, toujours consécutives aussi, ne suffisent pas à créer une variété, ainsi que le faisait Brodie. Ajoutons que c'est surtout avec les cartilages interarticulaires qu'existe l'analogie que nous signalons.

Il y a une espèce de parallèle et comme un véritable antagonisme entre les deux principales variétés de l'ectropion cutané et muqueux. Louis, de l'Académie de chirurgie, a parfaitement indiqué que la doublure devenait plus longue que l'étoffe, mais il a moins bien indiqué ce fait, c'est que toujours il y a allongement dans la variété d'ectropion muqueux, tandis que l'ectropion cutané ne se produit que par défaut de substance. Aussi les indications thérapeutiques sont-elles tout opposées; il faut retrancher dans un cas, ajouter le plus souvent dans l'autre.

Il existe enfin une dernière variété dont la science ne possède qu'un petit nombre d'exemples, c'est l'ectropion congénital, dont nous dirons quelques mots.

L'ectropion congénital a été si peu observé jusqu'à ce jour que nous ne pouvons en donner ici une description générale. Dans les quelques cas dont parlent les auteurs, ce vice de conformation était accompagné par d'autres difformités de l'appareil oculaire ou de ses annexes. Nous croyons bien faire en donnant la traduction du passage consacré à l'ectropion congénital par le Dr Von Ammon dans ses *Études cliniques des maladies congénitales de l'œil et des paupières :*

« L'ectropion congénital a été très-rarement observé jusqu'ici ; outre le cas de l'auteur, il n'y a de connus que ceux de Loschge et de Schutte. La difformité dont il s'agit se montre du reste tout à fait analogue à la forme acquise par l'aspect extérieur. Mais, tandis que Loschge vit en même temps un lagophthalmos et un resserrement remarquable de l'orbite, il y avait dans le cas observé par l'auteur un microphthalmos et un écartement considérable des cavités orbitaires, ainsi qu'un phimosis des paupières. On peut considérer cette difformité comme primitivement pathologique.

La figure VII de la planche I (de l'atlas annexé à l'ouvrage) montre un ectropion congénital des deux yeux et des deux paupières observé sur un enfant d'un an. Aux deux yeux, le bord des paupières supérieures et inférieures est renversé en dehors. En outre, ce qui suit est digne de remarque, c'était simultanément un microphthalmos considérable et une largeur surprenante de la racine du nez. Il y a aussi de remarquable la petitesse de l'ouverture palpébrale (blépharophimosis).

« La figure XV de la planche II du même atlas est le dessin de deux yeux d'une jeune fille de 3 ans avec des vices de conformation multiples. A l'œil droit, on voit un ectropion de la paupière inférieure et un ectropion de la supérieure, et en même temps qu'une dyskosie (sic); la pupille notamment n'est pas au centre de l'iris; elle est atteinte de coloboma, allongée, elliptique plutôt que ronde. A l'œil gauche se trouve en haut et en bas un ectropion. »

Des cas analogues ont été vus, d'après M. Wecker, par Riberi et Seiler.

Les lésions anatomiques, les symptômes, la marche et le traitement offrent certainement des traits communs dans les diverses variétés d'ectropion, mais il y a aussi de notables différences qui me permettent de décrire séparément chacune de ces variétés.

Je vais commencer par l'étude de l'ectropion muqueux, ou par la maladie primitive de la muqueuse.

DE L'ECTROPION MUQUEUX.

ANATOMIE ET PHYSIOLOGIE PATHOLOGIQUES.

C'est surtout au point de vue de l'anatomie et de la physiologie pathologiques que la distinction de l'ectropion en muqueux et en cutané doit être admise.

L'ectropion muqueux existe en même temps qu'une maladie de la paupière, dont il n'est qu'une lésion concomitante, qu'une complication éventuelle, comme toutes les complications.

Au point de vue pratique, l'ectropion conserve encore son importance dans ce cas, puisqu'il peut aggraver ou au moins entretenir l'affection de la conjonctive.

L'ectropion cutané n'est qu'une difformité; il en a tous les caractères, si l'on s'en tient aux termes de la définition de M. Verneuil. Les signes de toute difformité sont, pour cet auteur, « un changement permanent dans la configuration, les proportions et les rapports d'un organe. C'est le symptôme persistant, le vestige indélébile d'une aberration embryogénique ou d'un état pathologique antérieur. »

L'ectropion cutané n'est pas une maladie, c'est le reliquat d'un état morbide voisin dans la réparation organique duquel la paupière a été comprise, et s'il fallait chercher un rang à l'ectropion dans l'anatomie pathologique générale, c'est dans la classe des déviations que nous devrions le placer.

Aussi n'avons-nous pas de lésions propres à la paupière déviée dans l'ectropion cutané, tandis que nous sommes obligés de passer en revue les lésions variées

que nous offre l'étude anatomo-pathologique de l'ectropion muqueux.

La couche primitivement enflammée est la muqueuse : sous l'influence de cette inflammation, il y a divers processus morbides dont le résultat est une hypertrophie avec allongement du voile palpébral. La sécrétion de la conjonctive subit des modifications graduelles, et dans les cas anciens c'est du pus véritable qui s'écoule par la fente palpébrale.

J'ai dit que l'inflammation palpébrale n'était que consécutive ; cela est si vrai que jamais la paupière supérieure ne présente les lésions cutanées de la paupière inférieure, de la joue. Placées au-dessous des culs-de-sac conjonctivaux qui versent incessamment un liquide puriforme, les parties inférieures de la face s'irritent, s'excorient, et la peau finit par subir la rétraction propre aux tissus albuginés, si bien indiquée par Gerdy.

N'ayant pas de vaisseaux propres comme tous les fibro-cartilages, les tarses sont subordonnés dans leurs lésions à l'état des couches qui les recouvrent ; ils se ramollissent et s'amincissent.

Le double appareil glandulaire cutané et tarsien participe à l'altération des autres couches ; les cils tombent, le bord libre des paupières s'arrondit, puis sans doute, par suite de l'absence des glandes pilo-sébacées qui lubréfiaient son bord libre, il s'altère, devient irrégulier, bosselé, et l'irrégularité de ce bord entre pour sa part dans l'aspect difforme du sujet.

Le cartilage tarse, déjà altéré à sa surface par l'état des couches cutanées et muqueuses, l'est encore dans son épaisseur par le travail pathologique que subissent les glandes de Meibomius avant leur destruction; sa texture éprouve des altérations qui consistent dans une modification des cellules cartilagineuses analogues à

ce qu'on voit dans les fibro-cartilages diarthrodiaux altérés. Au milieu de ces diverses lésions, le muscle orbiculaire qui peut être comparé à une sangle musculaire à convexité antérieure libre par son milieu et adhérente à ses deux extrémités, tend à chaque contraction à effacer sa courbure et à renverser en dehors la paupière privée de la résistance de son squelette fibro-cartilagineux. Il faut distinguer cependant dans l'orbiculaire deux portions au sujet du point qui nous occupe : la portion palpébrale proprement dite, composée de fibres pâles et minces, ne peut sous aucun rapport produire le renversement de la paupière ; elle applique intimement ce voile sur le globe oculaire. C'est la portion orbitaire seule qui peut par son action faire basculer le cartilage tarse et déterminer l'ectropion.

De l'étude des lésions anatomiques il résulte que les causes du renversement en dehors de la paupière sont multiples en pareil cas et peuvent être divisées en actives et en passives. La cause passive est unique : c'est le ramollissement du cartilage tarse qui lui ôte cette rigidité indispensable à l'exercice de ses fonctions. Les causes actives sont multiples et tiennent au boursouflement de la muqueuse, à un certain degré de rétraction phlegmasique de la peau, et enfin à l'action du muscle orbiculaire chaque fois qu'il se contracte. De ces causes les deux premières sont permanentes, et la dernière est intermittente, comme la contraction musculaire elle-même.

SIGNES ET TRAITEMENT.

L'ectropion muqueux ou conjonctival peut se présenter sous la forme aigüe ou chronique. Il y a une distinction fort importante à établir entre ces deux va-

riétés, et sous le rapport du mécanisme et sous celui du traitement.

1° *Ectropion muqueux aigu.*

On l'a nommé encore ectropion sarcomateux, mais c'est en général à la forme chronique qu'on réserve ce nom.

Le plus souvent, c'est au déclin des conjectivites purulentes que l'on voit survenir cette affection.

Les ophthalmies puro-muqueuses s'accompagnent d'un gonflement énorme des surfaces cutanées et muqueuses, et c'est lorsque déjà la peau commence à revenir à son état normal et que l'œdème tend à se dissiper que l'on voit survenir le renversement de la paupière ; l'équilibre que la tension cutanée faisait à la tension conjonctivale se trouve rompu, et la paupière est écartée de la surface libre de l'œil : cet écartement est nécessaire, suivant les auteurs du Compendium, pour que l'on puisse expliquer le renversement du cartilage tarse par la contraction de l'orbiculaire, renversement auquel contribue aussi la tuméfaction toujours croissante de la conjonctive étranglée, comme l'est la muqueuse du prépuce dans le paraphimosis.

Le volume de la tumeur peut être considérable. Mackensie cite, d'après les *Annales d'oculistique*, une observation dans laquelle la muqueuse boursouflée offrait le volume d'un œuf de pigeon et descendait jusqu'au niveau du bord supérieur de l'aile du nez. mais ce fait paraît se rapporter plutôt à la variété d'ectropion conjonctival chronique. Le développement des granulations, l'absence de sensibilité et surtout de blépharospasme, sont bien des signes d'inflammation chronique.

Je rapporte à la fin de ma thèse une observation d'ectropion aigu survenu à la suite d'une affection probablement érysipélateuse, et dans ce cas le mécanisme ne pouvait être celui que nous indiquons. Le renversement paraissait avoir succédé à une rétraction de la peau, et la conjonctive, bien qu'injectée, n'était pas notablement augmentée de volume.

L'état phlegmasique étant dans l'ectropion aigu la seule cause de renversement, c'est à lui qu'il faut s'adresser.

Les scarifications ne sont pas toujours efficaces ; quelquefois cependant, lorsqu'on a fait succéder aux scarifications des pressions sur la tumeur, on peut remettre en place le cartilage.

On a conseillé des emplâtres agglutinatifs, surtout le collodion, mais ce dernier paraît donner trop d'irritation dans les cas chroniques pour que l'on puisse l'employer dans les cas aigus.

2° *Ectropion chronique ou sarcomateux.*

Nous décrirons avec l'ectropion muqueux chronique une forme d'ectropion cutané qui, résultat fréquent du conjonctival, a plus d'affinité avec ce dernier qu'avec l'ectropion cicatriciel.

Dans cette variété, il y a toujours coïncidence de l'état inflammatoire chronique de la conjonctive, le plus souvent d'une ophthalmie catarrhale ou granuleuse et d'une lésion cutanée, telle qu'un eczéma ou une excoriation, dont on doit chercher la cause dans le contact des liquides qui s'écoulent de la muqueuse enflammée.

Dans The Lancet de 1856, le docteur Hugues Walson donne comme cause de l'ectropion de la paupière inf é

rieure la blépharite ciliaire (ophthalmia tarsi). Les glandes de Meibomius sont oblitérées, et par-dessus tout le tissu cellulo-fibreux qui entoure les follicules pileux se rétracte et détermine le renversement de la paupière.

La peau rétractée offre une fermeté considérable, mais cette rétraction cutanée n'est pas suffisante pour expliquer le renversement palpébral, car la tension des parties n'est pas en général très-prononcée ; aussi a-t-on admis qu'il y avait un certain degré de paralysie des fibres centrales ou palpébrales de l'orbiculaire, par suite du voisinage de l'inflammation, tandis que les fibres périphériques du muscle se contractaient spasmodiquement. On voit qu'ici l'inflammation exerce une action inverse sur les deux portions de l'oriculaire.

Guthrie insiste beaucoup dans cette forme sur ce qu'il appelle la contraction de la peau sans cicatrice apparente. Il est probable que le chirurgien veut dire par là que la région est aussi tendue que si elle était envahie par une cicatrice.

Ce serait, nous l'avons dit, surtout à cette forme que conviendrait l'épithète d'ectropion sarcomateux ; la conjonctive devient en effet pour ainsi dire calleuse, l'épithélium revêt tous les caractères de l'épiderme, et l'examen microscopique a montré une hypertrophie remarquable des papilles, ainsi qu'un épaississement du derme. M. Denonvilliers donne à cette variété le nom de cutisation de la conjonctive.

Les lésions de la conjonctive que nous signalons ici comme étant le point de départ de l'ectropion muqueux se rattachant à l'ectropion cicatriciel à titre de complication, nous croyons pouvoir en renvoyer l'étude au chapitre suivant.

C'est presque exclusivement à l'ectropion muqueux

que, jusqu'au commencement de ce siècle, les chirurgiens s'adressaient avec succès. L'excision de la conjonctive, déjà préconisée par Antyllus et remise surtout en honneur par Bordenave, les glutinatifs qu'employait presque exclusivement Fabrice d'Aquapendente, des moyens mécaniques que nous étudierons dans une autre partie de cette thèse, tels que la platine de plomb de Thévenin, tels sont les moyens qu'on employait à l'époque de Scarpa, en y joignant la cautérisation.

Le traitement institué par Guthrie est le suivant : remédier à la rétraction de la peau à l'aide d'une pommade à l'oxyde de zinc employée tous les jours; la paupière doit être maintenue à l'aide d'un bandage dans sa position normale; enfin on doit promener sur la surface interne de la paupière, jusqu'au cul-de-sac palpébral, une sonde d'argent trempée dans l'acide sulfurique.

Les auteurs du *Compendium de chirurgie* donnent aussi comme indication d'agir uniquement sur la muqueuse dans les cas simples, mais la cautérisation se fait en France avec le nitrate d'argent solide.

Il y a des ectropions muqueux qui réclament un traitement plus énergique. Les procédés dont nous parlerons sous le nom d'Antyllus ou d'Adams lui sont applicables. Weller et Dieffenbach ont imaginé deux opérations rationnelles dans les cas rebelles.

Weller enlève une portion de la conjonctive, puis excise par la face interne et sur le milieu de la paupière un fragment du cartilage tarse de la longueur de quelques millimètres, en ayant soin de ne pas intéresser la lèvre supérieure du bord libre de la paupière.

Dieffenbach appliquait dans ce cas un procédé fort ingénieux. Ce procédé consiste en une incision cutanée

semi-lunaire; le lambeau est disséqué jusqu'au bord adhérent du tarse : ce bord est fixé par la suture entortillée dans l'incision externe.

Dans le supplément de Mackensie on lit le procédé suivant : « Après avoir excisé au moyen du bistouri ou de forts ciseaux courbes un lambeau de conjonctive en forme de feuille de myrte, parallèlement au bord inférieur devenu supérieur du cartilage tarse, et, à une distance d'une ligne de ce bord, nous passons à travers les lèvres de la plaie ainsi produite trois fils forts, cirés, armés chacun d'une aiguille courbe à large chas. Les deux bouts de chacun de ces fils sont alors passés ensemble dans le chas de l'aiguille à laquelle ils appartiennent, et celle-ci, conduite le long de l'ongle de l'index gauche, glissée entre la paupière et le globe de l'œil, passée à son tour de dedans en dehors et du cul-de-sac conjonctival vers la peau, à travers l'épaisseur de la paupière. Là les fils sont de nouveau dédoublés et liés deux à deux sur un morceau de diachylon immédiatement en dessous de l'arcade orbitaire.

On peut enlever les fils à la fin du troisième jour. Mackensie recommande aussi de maintenir la paupière réduite au moyen de l'anneau de caoutchouc de Streatfield.

Quant à l'ectropion qui succède à l'ophthalmie tarsienne, M. Hugues Walson propose de le traiter par l'excision et même la dissection de la muqueuse.

ECTROPION CICATRICIEL.

ANATOMIE ET PHYSIOLOGIE PATHOLOGIQUES.

L'ectropion cutané ou cicatriciel a pour caractère anatomique la présence d'un tissu inodulaire pouvant siéger dans l'épaisseur de la paupière ou en dehors d'elle, mais exerçant en tout cas une traction assez forte sur l'appareil palpébral pour en déterminer le renversement. Il ne suffit pas pour qu'il y ait ectropion qu'il y ait perte de substance ou cicatrice : on voit souvent, en effet, des cicatrices qui n'exercent aucune action sur les tissus voisins; c'est que, dans ce cas, la rétraction cicatricielle s'est pour ainsi dire épuisée avant d'atteindre la paupière, grâce à l'extensibilité des parties voisines. Pour qu'il y ait rétraction, il faut l'existence d'un point fixe, et ce point fixe peut être créé de diverses façons, ou parce qu'il y a adhérence de la cicatrice au squelette, à l'os maxillaire supérieur, malaire ou frontal dans notre cas, ou parce que la perte de substance, par son étendue, a déterminé une fixité relative de la peau de la région.

Le renversement de la paupière se fait en raison de cette loi des déviations cicatricielles qui veut que les parties les plus mobiles aillent vers les plus fixes, et la paupière se trouve dans des conditions toutes spéciales de mobilité.

Il ne faudrait pas croire cependant que, pour déterminer l'ectropion, il y ait besoin d'une traction très-forte; il y a des cas où la cicatrice n'est nullement tirail-

lée, où il semble même que le poids de la joue soi presque la seule cause du déplacement. N'oublions pas en effet qu'il peut exister un autre élément dans la solution du problème, c'est qu'il peut y avoir un certain degré d'ectropion paralytique ou que les lésions anatomiques que nous avons étudiées dans l'ectropion muqueux viennent en aide à l'action rétractile de la cicatrice.

Nous allons maintenant passer en revue les divers caractères de la perte de substance.

Occupons-nous d'abord de l'*étendue* de la cicatrice. Elle peut varier en largeur, et les variétés de largeur ont une relation plus ou moins directe avec l'étendue de l'ectropion; une simple bride peut pourtant déterminer un ectropion complet. La cicatrice peut varier en longueur, et toutes choses égales d'ailleurs, plus une bride est longue et plus la rétraction qu'elle détermine est considérable. Cette étendue peut varier à l'infini, depuis une simple bride jusqu'à ces pertes de substance, suite de brûlures, où le tissu inodulaire envahit presque toute la face, et où les cartilages tarses placés de champ forment une espèce de rebord circulaire autour du globe de l'œil. On voit un bel exemple de ces déformations multiples dans l'Iconographie ophthalmologique de M. Sichel.

Une cicatrice courte expose moins à la rétraction qu'une cicatrice longue; mais le rapport qui existe entre la longueur des cicatrices et leur rétractilité n'a pas été bien étudié. L'importance de la longueur disparaît devant une autre donnée du problème qui est le *point d'application de la force*.

Par suite de la disposition spéciale de la région, c'est-à-dire à la fois de la mobilité du bord libre de la paupière et de l'adhérence de la peau à ce bord libre seul,

à égale longueur, une cicatrice qui s'insère tout près du bord palpébral, exercera une action plus puissante qu'une cicatrice qui s'arrêterait à une certaine distance.

Enfin la profondeur ou l'épaisseur de la perte de substance offre aussi une importance capitale. Pour qu'il y ait véritablement ectropion, c'est-à-dire renversement de la paupière, il faut qu'il y ait inégalité de longueur de la peau palpébrale et de la doublure muqueuse. Supposons, ce qui arrive quelquefois, que la muqueuse et la peau aient été détruites au même niveau, comme dans le fait présenté tout dernièrement par M. Richet à la Société de chirurgie, comment se comportera la cicatrice? Elle attirera en haut, en bas, sur les côtés, suivant son point d'application, la paupière déviée, mais il n'y aura pas de renversement, à proprement parler.

Ainsi donc, lorsque la paupière est complétement détruite en hauteur, en largeur et en épaisseur, la cicatrisation s'opère entre la peau des parties voisines et la muqueuse. Si la destruction palpébrale est partielle, il peut arriver qu'en un point tous les tissus fassent défaut ou qu'il subsiste un ou plusieurs des plans qui entrent dans la composition de la paupière : dans le premier cas, il n'y a pas ectropion. On lit à ce sujet dans le *Compendium de chirurgie :* « On peut se demander pourquoi la même cause, une perte de substance, produit dans le plus grand nombre des cas un renversement, et dans plusieurs autres, une brièveté simple sans ectropion. Faut-il l'attribuer à ce que dans ces derniers cas des soins particuliers ont été pris pendant la cicatrisation, ou bien à ce que la destruction a porté sur la muqueuse aussi bien que sur la peau, à ce qu'elle a été moins étendue, nous ne saurions le dire. » C'est bien à l'une des causes invoquées par les auteurs du *Compendium*, c'est-à-dire à la destruction, pour ainsi dire parallèle des

deux téguments, qu'est due l'absence de renversement, il faut y ajouter le sens de la traction et l'absence du levier formé par le cartilage tarse.

Un dernier point fort important et qui se rattache à l'étendue de la perte de substance, c'est l'intégrité ou la non-intégrité du bord libre. Au point de vue pratique, il y a là une distinction que le chirurgien ne peut négliger.

Nous dirons quelques mots de la direction de la cicatrice : elle peut être verticale ou oblique ; il n'y a pas de relation bien étroite entre le sens de la traction et le siége de l'ectropion ; l'influence capitale est le point d'application de la force.

Le renversement dans lequel la partie moyenne du bord palpébral occupe le point le plus déclive est le plus fréquent ; c'est dans l'abaissement médian, en effet, que la paupière se place le plus facilement et qu'elle a le plus de tendance à céder.

L'ectropion médian est le seul qui puisse parcourir tous les degrés classiques. Le renversement du cartilage n'est possible en effet qu'à l'aide d'une traction à peu près médiane.

L'ectropion latéral offre deux variétés fort intéressantes et qui ont donné lieu à des procédés tout particuliers.

L'absence ou la conservation de la conjonctive est importante à noter dans ces deux variétés, ainsi que la destruction de l'un des bords palpébraux ou des deux à la fois.

L'ectropion latéral externe peut être simple ou double, avec ou sans déplacement vers la partie inférieure ou supérieure de l'orbite.

Comme pendant de l'ectropion latéral externe, il faut noter ces petits ectropions de l'angle interne qui succèdent aux ablations du maxillaire supérieur par le pro-

cédé de Gensoul, et à l'extirpation des diverses tumeurs du grand angle de l'œil.

La *forme* de la cicatrice prête à des considérations anatomiques très-intéressantes; tantôt cette cicatrice est circonscrite ou linéaire, comme l'on dit, tantôt elle est diffuse ou en plaque. Le traitement variera notablement avec la forme.

Les cicatrices peuvent encore être unissantes ou en bride. Les cicatrices unissantes ne se rencontrent que lorsqu'il y a eu perte de substance au voisinage du bord de la paupière; c'est là une variété anatomique dont il est très-difficile de triompher.

Tandis que nous avons vu une espèce de fusion analogue jusqu'à un certain point à la syndactylie dans la forme unissante de la cicatrice, nous observons que, au contraire, dans la forme en bride, les parties restent distinctes; aussi nous ne nous étonnerons pas si quelques chirurgiens ont triomphé de cette cicatrice par une simple incision transversale.

Dans une belle observation de M. Denonvilliers, où ce chirurgien employa un procédé nouveau, la rétraction de la cicatrice eut pour effet d'attirer l'un vers l'autre l'angle externe de l'œil et l'angle droit de la bouche, et la tension se transmettait jusqu'à la région du sourcil.

Dans un autre cas, la narine était relevée, de manière que la distance de la paupière au sillon naso-labial n'était que de 27 millimètres, tandis que du côté sain elle était de 46. Dans les pertes de substance aussi étendues, la rétraction agit sur tout l'appareil palpébral.

Le tissu cicatriciel peut n'occuper que la peau, mais il peut aussi intéresser les tissus sous-cutanés. La cicatrice même peut adhérer aux os : c'est la règle dans une variété de l'ectropion que nous décrirons à part à

cause des déductions pratiques qu'elle fournit, je veux dire l'ectropion avec adhérence.

Le *degré de fixité* du tissu cicatriciel doit être pris en sérieuse considération; plus l'une des extrémités est fixe et plus la guérison sera difficile; et quelle fixité plus grande que celle qui résulte de la fusion du tissu cicatriciel cutané avec la cicatrice intra-osseuse! On ne peut espérer dans ce cas que la rétractilité du tissu inodulaire cède et permette à la difformité de s'améliorer.

Mais, en opposition avec ces conditions fâcheuses, l'adhérence osseuse est en général limitée et peut se faire loin de la paupière, qui reste tout à fait intacte.

Nous venons d'étudier toutes les propriétés physiques de la cicatrice, voyons comment elle agit pour produire ce renversement qui caractérise l'ectropion. M. le professeur Nélaton a étudié avec beaucoup de sagacité ce point de physiologie pathologique.

Supposons une bride cicatricielle qui exerce sa traction sur la peau : la couche cutanée se détache de la paupière, excepté au niveau du bord libre; puis la peau tire le bord libre du cartilage tarse en lui faisant faire sur lui-même un mouvement de bascule. Ce mouvement est en outre favorisé par l'action du muscle orbiculaire : les fibres de ce muscle sont normalement appliquées en une couche sur la face antérieure du cartilage tarse; quand le bord libre de cet organe se déplace comme nous venons de le décrire, les fibres, en se contractant, tendent à glisser et à se rapprocher les uns des autres, et elles finissent par se réunir en un faisceau au niveau du bord adhérent du tarse renversé; la contraction augmente ainsi le renversement.

Je suis amené tout naturellement à étudier ce que devient la cicatrice, et par conséquent l'ectropion cicatriciel.

Jusque dans ces derniers temps, d'après Delpech, on croyait que le tissu de cicatrice conservait indéfiniment son action attractive, et que, à cette action constante, il fallait une réaction également constante.

M. Nélaton depuis longtemps, dans ses cliniques, s'est élevé contre ce que cette doctrine peut avoir d'excessif.

Nous lisons dans Atlée, de Philadelphie, que, dans une clinique faite en janvier 1854, M. Nélaton, au moment d'opérer un ectropion double, a rappelé le fait que les tissus de cicatrices cessent de se rétracter après un certain laps de temps et qu'il se propose d'utiliser cette donnée. M. Nélaton fixe approximativement, dit-il, cette rétraction à une année.

Il était étonnant en effet, lorsqu'on avait suivi les modifications du tissu de cicatrice, de voir ce tissu conserver à un égal degré ses propriétés primordiales, si je puis m'exprimer ainsi.

La pratique est venue démontrer que, de même que la sphère de cette rétractilité est limitée, sa durée l'est aussi.

La propriété rétractile varie du reste beaucoup suivant les individus, et probablement aussi suivant l'étendue, sinon la nature de la lésion et la mobilité des parties environnantes.

M. Garufi a cité des faits de réparation des paupières à l'aide du tissu cicatriciel :

« Malgré les grandes incisions pratiquées sur les paupières, la peau de ces voiles mobiles finit par se reproduire, au point qu'une seconde opération devient indispensable. Lorsqu'une affection cancéreuse a nécessité l'excision totale de la paupière, la peau qui reste au pourtour de l'orbite se prolonge vers le globe de l'œil, et, pour peu qu'on ait soin de régulariser la plaie et les bour-

geons charnus, ce prolongement forme une espèce de nouvelle paupière qui suffit à garantir l'œil des agents extérieurs. »

Dans un fait, on n'eut pas besoin de recourir à la blépharoplastie, et il y eut reproduction de la peau des paupières. Dans un cancer de la paupière inférieure, Lisfranc pratiqua l'excision totale jusqu'au niveau du bord inférieur de l'orbite. On n'eut plus tard aucune perte de substance à combler. Le malade pouvait même avec un peu d'effort mettre le bord de ses deux paupières en contact; il n'y avait ni xérophthalmie ni épiphora. D'après M. Garufi, Gerdy aurait observé un fait analogue à l'hôpital de la Charité.

Dans quelques-unes des observations citées par M. Filhol et qui sont dues à la pratique de M. Ollier, le tissu cicatriciel a suffi pour reformer un tégument protecteur.

Cette question a été traitée avec développement à la Société de chirurgie en 1856. Il est certain que le tissu inodulaire, ainsi que le disait M. Verneuil, est capable d'adhésion, et que les sutures ne le déchirent point, mais il y a diverses variétés de tissu inodulaire; une cicatrice mince, tendue, luisante, adhérente, ne peut fournir un lambeau vivant.

La région où l'on prend la cicatrice a une grande importance; c'est la joue qui est le point le plus favorable; mais, indépendamment de la région, il faut prendre en considération la profondeur de la cicatrice; si la peau a été entièrement détruite, le lambeau vivra difficilement. Lorsqu'ils sont bien vivants, les lambeaux cicatriciels ont pour avantage de ne pas se boursoufler, de ne pas former ces bourrelets d'un aspect si désagréable. M. Michon aurait voulu ne voir tailler que de petits lambeaux cicatriciels; il croit, de plus, que l'intégrité de

la surface d'application du lambeau est fort importante.

Une fois admis ce fait que le tissu de cicatrice ne jouit que pendant une certaine période de sa faculté rétractile, resterait à délimiter la durée de cette fâcheuse propriété : on comprend en effet toute l'importance de cette appréciation au point de vue pratique. La durée de la rétractilité peut-elle être appréciée approximativement ?

Il n'y a rien de certain à cet égard : plusieurs conditions, les unes locales, telles que l'étendue et la profondeur de la cicatrice, le degré de mobilité et d'extensibilité des parties voisines, les autres dépendant de l'état général, influent trop sur la marche de la cicatrisation pour qu'on puisse arriver à une donnée même approximative.

Les applications de ce que nous venons de dire ont souvent de l'importance au point de vue de l'ablation des points de suture dans la fusion temporaire des paupières : M. Nélaton, afin de saisir pour ainsi dire le moment où cette rétractilité va cesser, ne coupe les points de suture palpébrale que un à un et lorsque la portion libérée de la paupière lui a paru conserver sa mobilité. C'est en effet un moyen qui, au point de vue clinique, offre une exactitude suffisante.

Nous avons dit que l'ectropion cutané était constitué par une perte de substance, et nous n'avons décrit que l'ectropion avec perte de substance ; mais il y a des cas assez rares dans lesquels l'ectropion n'est constitué que par une simple division des bords palpébraux.

Saint-Yves, contrairement aux chirurgiens de son temps entend par éraillement « une difformité qui arrive aux paupières par la solution de continuité de la peau ou des cartilages qui les bordent, laquelle est assez souvent la suite de la brûlure des cartilages, de

leur coupure et de l'opération de la fistule lacrymale. »

Les deux portions de la paupière tirées en sens inverse par l'orbiculaire se cicatrisent isolément, et les lèvres de la plaie se trouvent attirées de plus en plus en dehors, le globe oculaire empêchant les parties de se porter en dedans. L'explication de ce phénomène paraît difficile à comprendre au premier abord, mais en réfléchissant que, sous l'influence contractile de l'orbiculaire, il faut que la paupière se raccourcisse ou se renverse, puisque le cartilage tarse ne peut diminuer de hauteur.

Une très-belle observation d'ectropion de la paupière supérieure, consécutif à une plaie à lambeau, a été consignée dans un rapport fait à la Société de chirurgie par M. le professeur Gosselin. La paupière était renversée dans toute sa longueur et les cils étaient tout à fait verticaux. Une bride cicatricielle maintenait le renversement, qui était compliqué d'un bourrelet rouge conjonctivo-palpébral très-considérable.

Cette variété a donné lieu à des considérations fort intéressantes au point de vue du mode opératoire à employer : nous aurons à en parler plus loin.

ÉTIOLOGIE.

On pourrait à la rigueur résumer en deux mots l'étiologie de l'ectropion cicatriciel en disant que toute lésion qui laisse après elle une cicatrice au niveau ou au voisinage des paupières est susceptible de déterminer un ectropion. Il est bon cependant d'entrer dans quelques détails.

Et d'abord la cicatrice peut agir de deux façons, ainsi que nous l'avons vu à propos de la symptomatologie : tantôt elle porte sur la couche cutanée de la paupière

elle-même, qui se rétracte alors, la muqueuse restant primitivement saine ; tantôt la cicatrice est située dans le voisinage, et c'est par la rétraction propre au tissu inodulaire que la peau des paupières se trouve entraînée et détermine la bascule des cartilages tarses. C'est ce qui se voit surtout pour les cicatrices qui succèdent aux caries du pourtour de l'orbite.

Les causes ordinaires de l'ectropion cicatriciel sont : les plaies, les brûlures, les cautérisations, les tumeurs de diverse nature, les ulcères, la pustule maligne, les abcès, les suppurations symptomatiques de carie.

Les plaies accidentelles par instrument tranchant intéressent soit la paupière elle-même, soit les téguments du voisinage.

Dans ce dernier cas, ce sont surtout ces plaies avec perte de substance un peu considérable qui sont à redouter, à la joue principalement.

La déchirure du grand angle de l'œil chez un malade opéré par M. Cloquet avait suffi pour produire un ectropion considérable de la paupière inférieure, sans doute à cause du peu de soin que le malade avait apporté au pansement de sa plaie.

Dans un certain nombre de cas, les plaies auxquelles succède l'ectropion sont le résultat d'opérations pratiquées par le chirurgien pour quelque affection du voisinage.

C'est dans cette catégorie qu'il faut placer les plaies dues à l'ablation d'une tumeur, kyste, cancer ou cancroïde des paupières, de la joue ; il faut y ajouter l'opération de la fistule lacrymale, sur laquelle les chirurgiens du XVIIIe siècle ont tant insisté.

Lorsque, pour l'ablation du maxillaire supérieur, on intéresse le grand angle de l'œil en incisant en ce point le bord libre de la paupière inférieure, on a presque

toujours après la cicatrisation un certain degré d'ectropion ; c'est pour éviter cet inconvénient que M. Nélaton a substitué à cette incision une incision parallèle au rebord orbitaire inférieur et dont la cicatrice dissimulée par le sillon palpébral est à peine apparente.

Les brûlures de la face au quatrième degré sont celles qui produisent l'ectropion. On sait combien elles sont fréquentes chez les jeunes enfants à la suite de chutes faites dans le feu ; elles donnent lieu aux ectropions les plus considérables que l'on observe.

Les cautérisations par les acides minéraux, l'acide sulfurique en particulier, agissent de même, et de plus elles entraînent plus souvent que les brûlures ordinaires la perte primitive de l'œil atteint par le liquide caustique. En outre, la peau de la face, souvent transformée en tissu inextensible sur une vaste étendue, rend très-difficile l'application des procédés opératoires pour les ectropions dus à cette cause et à la précédente.

Celse dit que l'ectropion de la paupière inférieure peut succéder, comme celui de la supérieure, à l'opération du trichiasis lorsqu'on a retranché une trop grande hauteur de la paupière. C'est là un fait bon à noter.

La pustule maligne a laissé quelquefois après elle un ectropion, comme cela paraît avoir eu lieu dans un cas observé, en 1839, par M. Gosselin dans le service de Blandin.

La variole confluente est citée par les auteurs du *Compendium de chirurgie* comme pouvant agir de la même façon.

Les gommes, les ulcérations syphilitiques tertiaires, amènent aussi des renversements de la paupière. C'est à cette cause qu'était dû cet ectropion si prononcé que nous citons à la symptomatologie, et dans lequel le bord

ciliaire de la paupière inférieure atteignait la commissure des lèvres.

Les cancroïdes, les cancers des paupières et des joues, déterminent quelquefois une rétraction de la peau qui produit l'ectropion avant toute opération tentée pour les enlever ou les détruire.

Une dernière cause enfin de l'ectropion cicatriciel, ce sont les suppurations qui se font dans la cavité, et plus souvent au pourtour de l'orbite ou dans le voisinage, par suite d'une carie osseuse. Lorsque la suppuration est tarie, il reste une cicatrice d'une étendue variable, déprimée, qui presque toujours entraîne la déviation de la paupière.

L'importance de cette cause et les particularités qu'elle produit ont souvent fait décrire à part l'*ectropion par carie orbitaire ;* nous lui consacrons quelques considérations spéciales.

Dans l'ectropion cicatriciel la conjonctive n'est prise que consécutivement, et c'est par l'accès libre et de l'air et des corps qui y voltigent qu'on explique le développement de la muqueuse. M. Verneuil a indiqué un mécanisme qui paraît exact, au moins pour la paupière supérieure. Il arrive un moment où la muqueuse boursouflée est à l'étroit dans l'espace qui sépare le bord supérieur du tarse renversé et le globe de l'œil, le bord du cartilage exerce alors une action compressive qui peut expliquer le développement énorme de certains chémosis.

SYMPTOMATOLOGIE.

La symptomatologie de l'ectropion cicatriciel nous offre les trois degrés que nous avons admis en étudiant les variétés anatomiques de cette affection ; l'ectropion

peut ne consister qu'en un renversement léger du bord libre de l'une ou l'autre paupière, qui n'entraîne pas alors d'inconvénients sérieux pour le malade. Mais, dans un grand nombre de cas, il constitue pour les individus qui en sont affectés une difformité tellement apparente et tellement horrible, il entraîne pour l'œil lui-même de tels dangers, qu'il réclame énergiquement l'intervention du chirurgien et mérite une description à part.

Avant de décrire isolément chaque symptôme, rappelons que l'ectropion cicatriciel peut être *général* ou *partiel*, c'est-à-dire affecter le bord palpébral dans toute sa longueur ou porter seulement sur une étendue limitée de celle-ci. Dans ce dernier cas, on n'observe pas ordinairement de symptômes fonctionnels, il y a simple difformité.

L'ectropion cicatriciel atteint souvent les deux paupières ; on le dit alors *double*. Lorsqu'il n'affecte que l'une d'entre elles, il n'est pas indifférent que ce soit la supérieure ou l'inférieure. A la paupière supérieure, en effet, l'ectropion a l'inconvénient de laisser bien plus facilement à découvert le globe de l'œil, et de s'accompagner, par conséquent, plus fréquemment des complications qui résultent de l'irritation causée par le contact habituel de l'air sur la cornée. M. Filhol, dans sa thèse, a bien indiqué les lésions qui résultent, pour le globe oculaire, de la destruction complète ou partielle des paupières ; la description qu'il en donne se rattache à l'étude des complications de l'ectropion. Il fait remarquer cependant que la destruction même complète des paupières ne met pas toujours l'œil à découvert, ainsi que MM. Richet et Velpeau l'ont observé dans un cas où l'œil pouvait encore s'abriter derrière des replis muqueux formés par

la conjonctive oculaire, que la contraction des fibres extraorbitaires du muscle orbiculaire rapprochait jusqu'au contact.

Gerdy avait à peu près constaté le même phénomène dans ses expériences sur les animaux.

Assez souvent on voit l'ectropion cicatriciel siéger à l'angle externe, au niveau de la commissure palpébrale, et empiéter à la fois sur la paupière supérieure et sur l'inférieure, sans que pour cela l'on puisse dire que l'ectropion soit double. Signalons aussi les petits ectropions de l'angle interne qui succèdent à l'ablation du maxillaire supérieur lorsqu'on prolonge l'incision jusqu'au bord libre de la paupière inférieure.

L'ectropion cicatriciel se reconnaît à des signes que l'on constate, les uns par la simple inspection, ce sont des signes physiques ou objectifs ; les autres consistent en des troubles fonctionnels qui atteignent principalement l'exercice de la vision et les sécrétions des glandes annexées à l'appareil oculaire.

De tous les signes de l'ectropion cicatriciel, le plus évident, celui que l'on constate à première vue, c'est la difformité des paupières, leur renversement plus ou moins marqué.

Cette déformation, nous l'avons dit, peut exister aux trois degrés admis par les auteurs ; elle peut être faible, comme elle peut être extrême. Mais, dans tous les cas, si l'ectropion porte sur toute la longueur d'un des rebords palpébraux, on constate que ce rebord déplacé ne répond plus à celui de l'autre paupière comme à l'état normal, qu'il ne forme plus la limite du voile membraneux, mais qu'il a été plus ou moins dévié de sa situation primitive et qu'il circonscrit une surface de forme variable, généralement demi-ovale ou triangulaire, dont la base répond au diamètre transversal de

l'orbite, et dont la limite périphérique s'étend plus ou moins loin et dans une direction variable.

Cette surface, dont l'aspect sera décrit plus bas, est formée par la conjonctive palpébrale.

La direction de la fente palpébrale est souvent changée : elle devient oblique, sa commissure externe est élevée ou abaissée quelquefois de 8 à 10 mill. (observation de M. Mirault, reproduite plus loin).

La forme de l'orifice palpébral est aussi parfois complétement changée ; dans l'observation 20e de la thèse de M. Cazelles, elle était très-régulièrement quadrilatère.

La déviation, l'entraînement du bord ciliaire, peut être portée fort loin. C'est ainsi que le bord de la paupière inférieure répond souvent au pourtour de la base de l'orbite, à l'os de la pommette, au niveau de l'os malaire (Richet).

M. Cloquet (*Pathol. chirurg.*, p. 136, pl. x, fig. 17) a vu, sur un malade de l'hôpital Saint-Louis, atteint d'un ectropion consécutif à la cicatrisation d'ulcères syphilitiques, la paupière inférieure gauche attirée en bas jusqu'à l'angle externe de la lèvre supérieure.

M. Denonvilliers, dans un cas, a constaté 7 centimètres d'écartement entre les deux bords palpébraux. Il s'agissait d'un ectropion double.

A la paupière supérieure, le rebord ciliaire atteint quelquefois jusqu'à l'arcade sourcilière, jusqu'à l'apophyse orbitaire externe du frontal, et les cils sont parfois confondus avec les poils du sourcil.

Le *déplacement* du bord ciliaire n'est pas la seule altération qu'on constate, ainsi que l'a fait remarquer M. Sichel dans son *Iconographie ;* en même temps qu'un renversement, il y a un *allongement transversal* de ce rebord, allongement qui peut varier de 2 à 10 millimètres,

et qui explique bien les succès obtenus par la méthode d'Adams.

En outre, les cils implantés sur le bord de la paupière, lorsqu'ils existent encore, car ils peuvent manquer complétement, sont plus clair-semés, plus courts, plus irréguliers qu'à l'état normal ; ils affectent toutes les directions, mais ils sont en général trop éloignés du globe oculaire pour que ces changements de direction aient d'autre effet que de constituer une difformité de plus. En l'absence complète des cils, M. de Graefe recherche les orifices des follicules pileux pour déterminer exactement la situation du bord palpébral. Cette recherche offre une grande importance pour l'exécution d'un nouveau procédé opératoire qui se trouve décrit à la fin de cette thèse.

De même que les cils, les points lacrymaux se ressentent du déplacement du bord palpébral ; ils cessent de se correspondre et sont altérés souvent dans leur forme.

La conjonctive exposée à l'air présente une surface rouge, quelquefois livide, d'aspect framboisé. Elle a subi, par le fait de l'inflammation et de l'exposition à l'air, une altération évidente dans sa structure. Elle est épaissie, plus vasculaire, souvent granuleuse, d'autres fois lisse et presque sèche. C'est ce dernier phénomène que M. Denonvilliers a décrit sous le nom de *cutisation* de la conjonctive.

Il n'est pas rare de voir sur cette surface muqueuse une ou plusieurs bosselures, parfois volumineuses et constituant des sortes de tumeurs qui offrent au toucher une rénitence particulière assez analogue à la fluctuation.

Au début, la muqueuse, exposée à l'air, saigne facilement au moindre contact ; plus tard, elle devient plus résistante, insensible même, lorsqu'elle subit la transformation que nous avons indiquée.

Une disposition assez rare du bourrelet conjonctival, du moins à un degré aussi prononcé, est celle que signale M. Julliard et que M. Verneuil nous a fait connaître. Au-dessous du bord ciliaire, fixé au sourcil, existait une sorte de tablier étendu au devant de l'œil, qu'il recouvre presque en entier ; si la malade veut voir de ce côté, il faut qu'elle soulève ce voile, ce qui n'est pas douloureux du reste.

Le globe oculaire qui se présente au chirurgien comme enchâssé entre deux bourrelets muqueux rougeâtres, dans les cas d'ectropion double, est fréquemment altéré.

Les altérations qu'il subit sont variables suivant le degré de l'ectropion ; elles dépendent du contact de l'air et des poussières qui voltigent dans l'atmosphère, et sont généralement plus considérables lorsque la paupière supérieure est atteinte d'ectropion.

L'absence du mouvement de clignement ne paraît pas pouvoir expliquer ces altérations, car on ne les retrouve pas dans la paralysie faciale, où les mouvements de l'orbiculaire sont cependant abolis. Ch. Bell n'a constaté qu'une fois la rougeur de l'œil après la section du facial.

Les lésions que l'on observe dans le voisinage de l'ectropion cicatriciel sont presque toujours constituées uniquement par la cicatrice même qui la produit.

Mais ici il faut distinguer deux cas : tantôt la paupière se trouve confondue avec la cicatrice et adhère immédiatement, avec un point voisin de la surface cutanée ; tantôt la cicatrice est située à une certaine distance et n'a agi que médiatement sur la paupière, dont la couche cutanée a conservé sa souplesse. C'est ce qu'on voit à la suite des caries du pourtour orbitaire ou de l'os malaire ; une cicatrice de peu d'étendue, mais

adhérente à l'os et déprimée, suffit quelquefois pour produire un déplacement notable de la paupière inférieure.

Quant à l'aspect de la cicatrice, il n'est guère besoin de le décrire. Cependant Mackenzie semble s'être complu dans cette description :

« L'ulcère est recouvert en partie aux dépens de la peau saine environnante, qui est attirée et ramassée vers la plaie, en partie par une membrane de nouvelle formation, qui, bien que nous lui donnions le nom de peau, ne possède que très-imparfaitement les propriétés de l'ancien tégument. Elle n'est ni aussi étendue que la portion de peau perdue, ni aussi souple, ni aussi élastique, ni aussi mobile sur la partie sous-jacente. Elle est unie et luisante et à peine susceptible de distension ; mais, ce qui se rapporte surtout au sujet que nous traitons en ce moment, la peau saine environnante est attirée vers cette production nouvelle. Elle est froncée et forme des plis nombreux, et, pour nous servir de la comparaison familière employée par Hunter, le tout a l'aspect d'un morceau de peau qui aurait été cousu dans un trou beaucoup trop grand pour lui, et qui aurait par conséquent, obligé à plisser l'ancienne peau environnante, afin de l'attirer vers la nouvelle et de la mettre en contact avec elle. »

L'existence de brides cicatricielles partant de l'une ou l'autre commissure peut constituer de véritables complications. Dans les observations 12, 13 et 14 de la thèse de M. Cazelles on trouve des cicatrices en bride : l'une de ces brides produisait l'élévation de la commissure de la bouche, une autre exerçait un tiraillement sur l'aile du nez dans le mouvement d'occlusion des paupières.

Les observations 15 et 16 de la même thèse signalent

l'existence d'un véritable épicanthus cicatriciel. J'ai vu un cas analogue, dans le service de M. Nélaton, en 1858.

Parmi les symptômes fonctionnels qui nous restent à étudier, les principaux sont l'écoulement des larmes et la gêne ou l'abolition des mouvements du clignement.

Nous ne ferons que mentionner la douleur, qui est uniquement en rapport avec l'intensité de la phlegmasie oculaire ou quelque complication spéciale.

Dans l'observation de M. Julliard, de Genève, il est dit que si la malade s'exposait à l'ardeur du soleil, si elle essayait de travailler aux champs, si surtout elle marchait contre le vent, elle ressentait alors de vives douleurs.

L'*écoulement des larmes* ou épiphora est un des premiers symptômes par lesquels se manifeste l'ectropion ; les larmes n'étant plus étalées à la surface de la conjonctive oculaire, ni conduites vers les points lacrymaux déviés de leur position, roulent sur cette surface muqueuse que nous avons décrite, lorsque l'ectropion siége à la paupière inférieure, et tombent ensuite sur la joue, où elles peuvent produire à la longue un certain degré d'irritation. Souvent il existe en même temps une sécrétion muqueuse ou puriforme des glandules de la conjonctive qui augmente les propriétés irritantes de la sécrétion lacrymale.

L'influence de l'air froid sur l'épiphora a été notée par la plupart des auteurs. Pendant l'été et dans l'intérieur des appartements, l'écoulement des larmes diminue ou même se supprime. Chez quelques malades, il subsiste, après le traitement, un léger épiphora lorsqu'ils s'exposent à l'air extérieur.

L'inflammation de la muqueuse a aussi une influence

marquée sur la sécrétion des larmes, et parmi les complications, rares il est vrai, nous aurons à mentionner l'inflammation de la glande lacrymale elle-même, dont un cas observé à la clinique du Dr Liebreich, il y a peu de temps, nous a été communiqué.

La sensation de froid assez prononcée, accusée par les malades, au début du moins, s'explique par le contact permanent de l'air sur la conjonctive palpébrale et par l'évaporation plus active des liquides qui en résulte à la surface de cette muqueuse. Plus tard, cette sensation disparaît pour faire place à une insensibilité souvent remarquable des surfaces exposées à l'air.

Jusqu'ici nous avons considéré l'ectropion en quelque sorte à l'état de repos, et nous avons indiqué les signes que le chirurgien constate à la simple inspection des parties, ainsi que les phénomènes perçus par le malade lorsque la contraction du muscle orbiculaire n'intervient pas.

Mais lorsque l'ectropion ne porte pas sur les deux paupières, ou qu'il n'est pas trop prononcé, les mouvements d'occlusion peuvent encore s'effectuer, bien qu'imparfaitement.

Si la paupière supérieure est complétement immobile, l'inférieure est toujours insuffisante pour recouvrir ce globe de l'œil ; c'est le cas le plus défavorable. Si la paupière inférieure seule est atteinte d'ectropion, l'occlusion peut en général s'effectuer à peu près par l'abaissement de la paupière supérieure, et, dans ce cas, la contraction énergique du muscle orbiculaire a ordinairement pour effet d'augmenter le renversement de la paupière inférieure et la saillie du bourrelet muqueux.

Dans le cas enfin où les deux paupières présentent un ectropion, si l'orbiculaire existe encore et se contracte, ces deux bourrelets muqueux peuvent se rappro-

cher. On voit alors les cartilages tarses se répondre par leurs bords libres au lieu de se répondre par leurs bords adhérents; la fente palpébrale se trouve au fond d'un cul-de-sac dont les parois obliques sont constituées par la face conjonctivale des cartilages tarses. Quelquefois l'impossibilité de rapprocher les paupières est complète. Dans l'observation 6 de la thèse de M. Cazelles, il restait un intervalle de 8 à 10 mill. entre les deux paupières lorsque le malade essayait de fermer l'œil.

M. Sichel a figuré dans son atlas un cas où le malade atteint d'un ectropion double de l'œil gauche, à la suite de brûlure par l'acide sulfurique, pouvait jusqu'à un certain point rapprocher encore ses deux paupières; mais il lui fallait un effort considérable, qui était accompagné d'un clignotement convulsif; les deux paupières restaient renversées, la supérieure se fronçait, et les deux bords muqueux n'arrivaient pas tout à fait au contact. (*Iconographie*, pl. LXVIII, fig. 3 et 4.)

COMPLICATIONS.

Dès qu'un ectropion un peu considérable est constitué, l'œil est presque fatalement exposé à certaines complications qui ont été indiquées déjà d'une manière générale et qui résultent de ce que le globe oculaire n'est pas suffisamment recouvert. Il est rare en effet de voir l'ectropion s'accompagner de *phimosis palpébral*, qui doit cependant être noté parmi les complications. Dans le cas de M. Julliard, de Genève, la vue était complétement abolie par suite du développement énorme de la conjonctive; l'œil était du reste parfaitement sain.

Le plus ordinairement, lorsque la perte complète de l'œil n'a pas été la conséquence de la lésion même qui a entraîné la formation de l'ectropion, on voit la conjonc-

tive oculaire s'enflammer de bonne heure; elle se vascularise, s'épaissit, un pannus se développe; quelquefois un ptérygion s'avance sur la cornée; cette dernière membrane s'altère à son tour, et ses lésions sont plus graves.

La kératite, d'abord aiguë, devient bientôt chronique, et le malade se trouve exposé à tous les dangers d'une ophthalmie rebelle qui présente de temps en temps des recrudescences. Les ulcérations de la cornée, quand elles n'amènent pas la perforation de cette membrane, laissent après elle des opacités indélébiles qui masquent plus ou moins le champ pupillaire.

Le staphylome de la cornée peut succéder à cet état. D'autres fois, l'inflammation se propage à l'iris, aux membranes profondes de l'œil : dans ce dernier cas, la perte de l'organe est à peu près inévitable.

Si l'ectropion n'existe qu'à la paupière inférieure, ces graves lésions ne s'observent pas en général; mais à la longue la paupière supérieure peut devenir malade, et après avoir présenté une simple blépharite ciliaire, il arrive quelquefois qu'elle offre des granulations qui deviennent une cause d'irritation pour l'œil lui-même.

Les auteurs du *Compendium de chirurgie,* qui signalent, ce fait, indiquent aussi, comme complication, l'inflammation des voies lacrymales, la dacryocystite aiguë ou chronique. M. Wecker pense même qu'il peut se produire dans quelques cas une oblitération du sac lacrymal.

A côté de ces complications locales et de ces troubles fonctionnels, il faut signaler comme très-rares quelques phénomènes de réaction générale qui dépendent soit de l'intensité des complications oculaires, soit de l'impossibilité où sont les malades de se livrer au sommeil. Ce dernier fait est noté dans la 20e observation rapportée par M. Cazelles.

DIAGNOSTIC.

L'ectropion cicatriciel, à quelque degré qu'il existe, se distingue des autres variétés en ce qu'il est impossible de ramener complétement la paupière à sa situation normale; quelquefois même on ne peut lui imprimer aucun déplacement, si la peau des parties voisines est transformée en tissu de cicatrice.

L'ectropion étant reconnu et la variété à laquelle il appartient étant déterminée, le degré se constate d'après le renversement plus ou moins complet du cartilage tarse.

Mais là ne doit pas se borner l'examen du chirurgien. Il faut qu'il se préoccupe encore de l'époque à laquelle remonte la difformité, de la cause qui l'a produite, de l'étendue de la cicatrice, de son adhérence au squelette s'il en existe, de l'état des parties voisines, et enfin des complications.

C'est dans l'étude de tous ces détails qu'il puisera les éléments nécessaires pour entreprendre une opération rationnelle.

L'époque à laquelle remonte la lésion n'offre guère d'importance que dans le cas où l'on veut faire servir à la formation du lambeau le tissu cicatriciel.

La cause qui a donné lieu à l'ectropion offre un plus grand intérêt. M. Denonvilliers a vu en effet plusieurs cas de gangrène du lambeau chez des enfants, dont la perte de substance avait pour cause une gangrène de la bouche, et dans ce cas particulier, c'est à des années qu'il diffère l'opération. L'étendue de la cicatrice et l'adhérence au squelette sont aussi des considérations importantes en pratique mais d'un ordre un peu secondaire.

ECTROPION MUSCULAIRE.

Les auteurs anciens paraissent avoir tous observé l'ectropion sénile.

Celse en parle assez longuement, et le traitement énergique qu'il préconise prouve qu'il ne le regardait pas comme incurable :

« Si ex senectute est, tenui ferramento id totum extrin-« secus adurendum est, deinde melle inungendum : a « quarto die vapore aquæ calidæ fovendum, inungen-« dum medicamentis ad cicatricem perducentibus. »

Bordenave paraît reconnaître à l'ectropion sénile, comme cause prédisposante, « l'humidité des yeux de certains vieillards. »

Scarpa admet comme cause une laxité congénitale, accrue par des ophthalmies rebelles scrofuleuses.

Tous les auteurs modernes n'ont pas admis cette variété. Tandis que pour quelques-uns les affections du muscle orbiculaire des paupières, paralysie ou contracture, sont une cause assez fréquente d'ectropion, d'autres, comme M. Nélaton (*Patholog. chirurgic.*, t. III, p. 26), n'admettent cette cause que chez les personnes âgées et très-débilitées, et l'attribuent à une atonie du muscle orbiculaire, qui abandonne la paupière inférieure à son propre poids, et la laisse quelquefois se renverser d'une manière complète.

Dans *the Lancet* de 1850, on trouve une belle observation de paralysie de l'orbiculaire, par une plaie de la joue droite. Quelques filets du facial avaient été seuls intéressés. Les mouvements volontaires du muscle étaient abolis; l'occlusion des paupières était impossible et,

lorsque le malade voulait fermer l'œil, la cornée se réfugiait sous la paupière. La paupière inférieure était de plus atteinte d'ectropion.

Les auteurs du *Compendium de chirurgie*, t. III, p. 164, reconnaissent que la paralysie de l'orbiculaire peut être suivie d'ectropion chez les vieillards (ectropion sénile) et chez les individus atteints depuis longtemps de paralysie faciale.

Mais ils repoussent en partie les explications de Mackensie et de Chélius, qui font intervenir d'une façon active la contraction des fibres de l'orbiculaire, pour la production d'un étranglement de la conjonctive qui amènerait le renversement de la paupière inférieure. Tout au plus admettent-ils que cette contraction peut agir comme cause adjuvante, lorsque la conjonctive a été primitivement atteinte d'épaississement.

M. Desmarres, au contraire (t. Ier, p. 506), regarde les affections de l'orbiculaire comme une cause fréquente d'ectropion.

Pour lui, dans la variété d'ectropion par *relâchement de la peau*, les rapports de l'orbiculaire et du tarse sont changés : « Les faisceaux les plus nombreux du muscle, entraînés par les replis cutanés vers le bord adhérent du cartilage tarse, font basculer celui-ci d'avant en arrière, et de haut en bas, pendant leur contraction. »

Et il ajoute : « Des dissections attentives nous ont prouvé qu'il en est ainsi dans un grand nombre d'ectropions séniles, maladies dans lesquelles la conjonctive n'est devenue sarcomateuse que consécutivement. »

Les affections spasmodiques du muscle jouent aussi, pour M. Desmarres, un rôle important dans la production de l'ectropion, mais il révoque en doute les cas que l'on a attribués à la section accidentelle du tendon de l'orbiculaire.

Le Dr Blamberg (*American journal of the Medical sciences*, — 15e volume, 2e série, 1848), admet aussi la contracture de l'orbiculaire comme cause efficiente, et il dit avoir observé chez un homme de 50 ans, atteint d'ectropion, un sillon au-dessous de la portion ciliaire de la paupière inférieure, lequel sillon augmentait chaque fois que le malade fermait les yeux énergiquement.

La section de quelques fibres du muscle eut un plein succès dans ce cas.

G. Critchett (*the Lancet*, 1863, t. Ier, p. 5) insiste sur les rapports de l'ectropion avec l'entropion, pour ce qui regarde le mode de production. Il admet une forme dans laquelle « un spasme musculaire soudain agit anormalement sur une paupière tuméfiée, et effectue sa révolution sur son axe. »

Cette forme, dit-il, s'observe souvent chez les enfants et à la paupière supérieure presque exclusivement. L'accident se produit tantôt spontanément dans l'ophthalmie purulente, tantôt il résulte de pansements peu intelligents, ou de l'examen même du chirurgien.

La symptomatologie de l'ectropion musculaire n'offre rien de particulier. Les auteurs qui l'admettent comme espèce distincte le décrivent comme pouvant exister aux trois degrés.

Pour le traitement, divers moyens ont été proposés.

Dans les cas de spasme, les applications locales de morphine, par la méthode endermique ou les piqûres avec une lancette chargée d'une solution de cet alcaloïde, se trouvent indiquées dans l'ouvrage de M. Desmarres.

M. le professeur Nélaton parle d'un emploi analogue de la strychnine, dans le traitement de l'ectropion par atonie du muscle orbiculaire. (*Pathol. chir.*, t. III, p. 27).

Critchett, dans l'article que nous avons cité, et faisant allusion à l'accident qu'il a décrit chez les enfants, dit

que, si l'ectropion existe depuis quelque temps, il peut être nécessaire de faire des scarifications sur la muqueuse ou des lotions très-astringentes, et de placer, après réduction, « un appareil légèrement contentif avec une éponge, du *lint* ou du plâtre. »

Les Annales d'oculistique, 5e vol., 1841, contiennent un article dans lequel Florent Cunier a préconisé la section sous-cutanée des fibres de l'orbiculaire.

Ce procédé avait été précédemment appliqué à l'*entropion*. (Key, *The Lancet*, 5 nov. 1825.)

Pétrequin l'a mis aussi en usage.

Le Dr Ch. Phillips a réclamé la priorité pour la division sous-cutanée de l'orbiculaire, dans une réponse à Fl. Cunier, insérée aussi dans *les Annales d'oculistique*.

Dans une de ses cliniques du mois de mai 1854, M. Nélaton avait songé à paralyser le muscle orbiculaire, en coupant les branches du nerf facial qui s'y rendent. Il s'agissait d'un *entropion* dans ce cas, mais cette idée pourrait sans doute être appliquée aux cas d'ectropion par spasme de l'orbiculaire.

Enfin on sait que M. A. France a pratiqué une opération particulière pour un ectropion par paralysie de l'orbiculaire. Elle consista à aviver les deux bords de la commissure externe et à les réunir sur une petite étendue, pour que les mouvements communiqués à la paupière supérieure par son muscle releveur pussent être transmis à la paupière inférieure.

Bien que M. A. France dise avoir obtenu deux succès par cette opération (*Bulletin de thérapeutique*, t. XXXVIII, p. 471), les auteurs du *Compendium de chirurgie* la regardent comme inutile et inopportune.

Bien que ce moyen n'ait pas été indiqué, il semble que la faradisation pourrait rendre des services dans l'ectropion par paralysie, et dans l'ectropion par contracture.

TRAITEMENT DE L'ECTROPION CUTANÉ,

§ I. Traitement préventif.

Nous avons vu que l'ectropion cicatriciel est le plus fréquent, et qu'il est la conséquence de cicatrices qui se forment à la suite des solutions de continuité, avec perte de substance de la région palpébrale et des régions voisines.

Avant de nous occuper des divers procédés imaginés pour remédier à cette difformité, nous devons examiner quelle peut être la conduite du chirurgien dans le cas d'une perte de substance étendue de la paupière, et s'il ne lui est pas possible de s'opposer à la formation de l'ectropion, en surveillant et dirigeant le travail de cicatrisation.

Prévenir le renversement est, pour les auteurs du *Compendium de chirurgie*, une indication des plus difficiles à remplir; tous les moyens de pansements, la compression elle-même, sont souvent impuissants à retenir et à fixer suffisamment le bord libre de la paupière.

Dans la thèse de M. Pierre, nous trouvons l'observation d'un malade atteint d'érysipèle gangréneux de la face dans le cours d'une fièvre typhoïde très-grave; une eschare très-étendue occupait la paupière supérieure, et après sa chute, existait une plaie très-large reposant sur le cartilage tarse; dans le but de prévenir l'ectropion, la paupière supérieure fut fortement attirée en bas par des bandelettes agglutinatives jusqu'à la

complète cicatrisation, et l'ectropion ne se produisit pas.

A des moyens purement contentifs, on a ajouté dans ces dernières années l'intervention chirurgicale elle-même.

M. Debrou (d'Orléans), a lu à la Société de chirurgie une observation où il a prévenu avec succès l'ectropion, en employant la suture temporaire des paupières.

Le malade de M. Debrou était atteint de pustule maligne à la paupière supérieure et à la paupière inférieure. Le chirurgien cautérisa avec une lentille de potasse caustique; quinze jours après, les eschares tombèrent, laissant à chaque paupière une plaie étendue; celle-ci s'arrêtait à quelques millimètres du bord ciliaire. Cinq jours après la chute des escharcs M. Debrou fit la réunion des paupières.

Cinq fils de soie fine et cirée furent d'abord espacés de l'angle interne vers l'angle externe, et passés en deçà de la ligne des cils; le premier était distant de 3 ou 4 millimètres des points lacrymaux, le dernier s'arrêtait à 1 ou 2 millimètres de la commissure externe. A l'aide d'une pince à dents de souris et de petits ciseaux courbes, les bords ciliaires furent avivés de manière à n'enlever que la muqueuse qui recouvre le bord saillant et libre du cartilage tarse à chaque paupière; les fils furent serrés.

L'occlusion de l'œil fut maintenue trois mois et huit jours; le chirurgien dut céder aux exigences du malade et cesser l'occlusion, bien que d'après lui, il eût été préférable de maintenir la réunion le plus longtemps possible, six, huit mois.

Pour rompre la suture, une sonde cannelée fut glissée par l'angle interne au devant du globe oculaire, et, avec un bistouri étroit, l'incision fut faite graduellement

à égale distance des deux rangées de cils; on trouva le globe oculaire sain, la pupille était élargie.

Au moment de la séparation, les paupières étaient souples et mobiles; le même état satisfaisant existait deux mois après quand le malade quitta l'hôpital.

La suture temporaire des paupières a été également employée dans trois cas rapportés par M. Mauvezin (*Arch. gén. de méd.*); il s'agissait aussi de malades atteints d'œdème charbonneux des paupières.

Dans les deux premiers cas (obs. 1 et 3), la suture fut faite au moyen de cinq points séparés après l'avivement des bords libres, et lorsque les eschares s'étaient complétement détachées; l'occlusion fut détruite au bout de six mois; les résultats furent très-satisfaisants.

Dans le troisième cas (obs. 5), le renversement des paupières était déjà très-marqué, et il existait une kérato-conjonctivite ulcéreuse quand la suture fut pratiquée; cinq points de suture furent passés. Un an après la suture est détruite par plusieurs petites incisions successives; il reste seulement entre les paupières un écartement de 1 millimètre et demi.

Enfin dans la thèse de M. Filhol, on voit que deux fois M. Ollier, de Lyon, a pratiqué l'occlusion temporaire des paupières avant d'enlever un cancroïde de la joue.

L'autoplastie, du reste, dans le cas d'ablation de tumeurs cancéreuses ou autres, peut être considérée comme n'étant qu'un moyen de prévenir un ectropion cicatriciel.

§ 2. — TRAITEMENT MÉCANIQUE.

De tout temps les chirurgiens ont cherché à redresser mécaniquement les paupières. Tandis que la plupart

ajoutaient seulement comme adjuvant une traction quelconque à l'opération qu'ils pratiquaient, nous verrons que quelques-uns ont voulu restreindre dans certains cas le traitement de l'ectropion à des procédés mécaniques.

On peut regarder la compression que Celse exerçait sur les lèvres de la plaie, comme le rudiment, et pour ainsi dire le radical des moyens mécaniques.

Roger, de Parme, cousait à la paupière une plaque de plomb percée de quatre trous; les fils étaient fixés au front.

Roland, pour mieux appliquer la plaque, traversait le sourcil avec des aiguilles; il voulait éviter ainsi probablement la saillie de l'arcade sourcilière.

Fabrice d'Aquapendente insiste davantage sur les moyens mécaniques; il appliquait sur les deux paupières un emplâtre agglutinatif sur lequel étaient fixés deux fils; «il faudra, disait-il, que la peau s'étende et que la paupière d'en bas vienne rejoindre celle d'en haut.»

Scarpa conseille d'appliquer deux petites compresses, l'une sur le bord supérieur, l'autre sur le bord inférieur de l'orbite.

Un des plus beaux résultats mécaniques que l'on connaisse est celui que M. Nélaton a obtenu en 1850 et que nous allons transcrire.

Observation. — Le 28 juillet 1850, est entrée, salle Sainte-Foy, 13, hôpital Saint-Louis, la nommée Louise-Héloïse-Victoire, âgée de 16 ans. Cette jeune fille, lymphatique, porte au pied une ulcération et un engorgement de même nature, puis elle est affectée d'un ectropion considérable de l'œil gauche. La maladie, commencée il y a quelques années, est arrivée progressivement à l'état où elle se trouve et que nous allons décrire. A la suite d'un abcès survenu au-dessus de la paupière supérieure, et après lequel il s'est formé une ouverture fistulaire, qui subsiste encore, la paupière s'est renversée en dehors. Le pus a son origine dans une carie de l'arcade orbitaire du frontal. A son entrée à l'hôpital, voici l'état de la malade :

La paupière supérieure du côté gauche est renversée en dehors et presque immobile. On ne peut voir la pupille de ce côté ; on voit seulement la partie inférieure de la cornée transparente, et cela seulement vers le grand angle de l'œil. La conjonctive palpébrale supérieure, totalement renversée, est fongueuse, et sa surface est couverte de granulations considérables ; sa couleur est rouge vif.

Au-dessus des cils, qui sont recourbés en haut, on voit la peau de la paupière supérieure qui est ridée ; sur cette peau on voit l'orifice qui conduit à la lésion osseuse ; en outre, on voit des traces de cicatrices sur la peau de la paupière supérieure et qui empêchent la paupière de s'abaisser.

Lorsque la malade fut améliorée par un traitement général, on procéda à l'opération.

On pouvait encore faire rentrer avec les doigts la conjonctive palpébrale dans sa position normale, mais l'ectropion se reproduisait de suite lorsqu'on retirait les doigts. — M. Nélaton avisa au moyen de maintenir réduite la conjonctive. Il employa une mince plaque d'argent de 1 centimètre de haut sur 2 de large, ayant une face concave pouvant s'appliquer sur la convexité du globe oculaire ; cette plaque est percée aux bords supérieur et inférieur de plusieurs trous disposés deux par deux, dans lesquels on fit passer des anses de fils de platine très-fins. Chaque paire de trous était réunie par une petite gouttière dans laquelle se trouvait l'anse de platine.

Le 18 octobre, M. Nélaton, par une incision sous-cutanée, détacha les brides qui existaient entre la peau de la paupière supérieure et l'os, de sorte qu'on pouvait abaisser cette dernière avec facilité ; puis, ayant réduit le bourrelet muqueux, il introduisit la plaque, *armée des fils de platine*, de manière que sa concavité répondît à la convexité de l'œil.

La plaque étant placée entre l'œil et la conjonctive, comme nous l'avons indiqué plus haut, les fils du bord suprieur sont introduits à travers la paupière supérieure, abaissée à l'aide d'aiguilles. Les fils du bord inférieur de la plaque sont passés à travers la paupière supérieure, derrière les cils, à 1 millimètre environ derrière eux. Puis on fixe tous ces fils à deux fragments de bougie en gomme élastique, l'un placé au-dessous du bord orbitaire du frontal, l'autre placé derrière le bord libre de la paupière supérieure. Pour empêcher la paupière de remonter, on attache la soude inférieure à un fil de soie qui est fixé à la joue par une bandelette de collodion.

Applications réfrigérantes sur l'œil à l'aide de morceaux de glace.

Le 26 octobre, M. Nélaton a levé les fils et la plaque, pour la remplacer par une autre plaque métallique, d'une forme elliptique, concave d'un côté, convexe de l'autre, ayant 43 millimètres de longueur sur 32

de large, et percée à son centre d'une ouverture circulaire ayant la dimension de la cornée transparente.



Anneau métallique de M. le professeur Nélaton.

Cette plaque, ou plutôt cet anneau, était assez grand pour aller jusqu'au cul-de-sac de la conjonctive au point où la conjonctive palpébrale se réfléchit pour devenir oculaire, et avait pour but d'obvier à l'adhésion de la paupière supérieure et de l'œil. M. Nélaton ne retira cet anneau que le 26 novembre.

Les mouvements ne revinrent que très-lentement; mais lorsque la malade quitta l'hôpital, dans les premiers jours de janvier 1851, les mouvements étaient presque rétablis et l'ectropion n'avait pas reparu.

Il est difficile de trouver un plus beau résultat que celui-ci, mais il y a un point important sur lequel M. Nélaton a bien voulu nous donner quelques explications de vive voix, c'est l'état de la peau de la paupière.

La peau de la paupière n'avait pas été détruite, elle était simplement relevée par une cicatrice; par conséquent, lorsque les brides furent coupées par la méthode sous-cutanée, la paupière put reprendre sa longueur primitive. Mais nous ferons observer combien l'appareil employé pour maintenir la paupière abaissée est simple et efficace, et il a le grand avantage de laisser la plaie découverte, et de permettre par conséquent d'observer la marche de la cicatrice.

Chélius, d'Heidelberg, a conseillé une modification à l'opération de Celse qui se rapproche beaucoup du procédé employé par M. Nélaton : après avoir incisé les cicatrices et amené la paupière dans sa situation normale, il passe deux anses de fil près du bord tarsien des paupières, sans blesser le cartilage tarse; on fixe

ces fils avec une bandelette de diachylon sur la joue, s'il s'agit de la paupière supérieure; sur le front, s'il s'agit de la paupière inférieure.

La guérison par moyen mécanique compte encore un très-beau succès.

Ainsi nous trouvons une observation de Girard, dans laquelle une jeune fille retira un bon résultat de ce traitement.

« Ectropion de la paupière supérieure à la suite d'un ulcère et perte de substance. Non-seulement la paupière renversée adhérait à l'arcade sourcillière, mais il y avait une seconde cicatrice qui adhérait à l'arcade zygomatique. Detachement des adhérences par la méthode sous-cutanée, ablation de la conjonctive exubérante, excision d'un lambeau triangulaire à la partie moyenne de la paupière supérieure : il resta un colomboma de 2 lignes.

« L'opérateur conçut alors le plan de refouler la paupière en bas et de l'étendre au moyen d'une compression avec de l'éponge; il plaça un morceau similaire d'éponge entre le bord libre de la paupière et le sourcil, puis par des bandelettes de diachylon il attira l'éponge en bas : ces manipulations furent répétées deux fois par jour.

« Pendant trois semaines, il n'y eut pas de modification, mais au commencement de la quatrième semaine la moitié interne de la paupière s'abaissa et l'on put augmenter le volume de l'éponge. Au commencement du troisième mois, la paupière n'était plus renversée que dans l'étendue de 2 lignes; alors, pendant trois semaines, on se borna à appliquer une simple compresse, et c'est ainsi que l'on obtint une paupière mobile recouvrant le globe oculaire, d'une ligne seulement plus courte que l'autre. Pour assurer le résultat, le malade dut laisser la compresse appliquée la nuit pendant six mois. »

Mackenzie a conseillé, pour maintenir la réduction de la paupière, l'emploi d'une bande en caoutchouc vulcanisé.

M. Straetfield conseille ce qu'il appelle un anneau de caoutchouc, c'est-à-dire un élastique semblable à ceux que les femmes emploient pour maintenir leurs manches de mousseline.

M. Streatfield pense pouvoir donner à ce traitement le nom de *traitement orthopédique;* nous préférons de beaucoup le nom de *mécanique*.

§ III. — Indications et contre-indications.

La question de l'opportunité du traitement mérite de nous arrêter ; le traitement ayant pour but de rétablir les formes extérieures, on pourrait croire qu'on peut le différer suivant le désir du malade. Ce ne serait voir qu'un des côtés de la question. L'ectropion est-il une affection à laquelle le temps apporte des modifications favorables ou la maladie va-t-elle en s'aggravant? M. Denonvilliers est d'avis que l'ectropion va en s'aggravant. M. Verneuil a parfaitement élucidé ce point devant la Société de chirurgie ; non-seulement la paupière tend à se dévier sans cesse et surtout à contracter des adhérences avec la peau du front ou de la joue, non-seulement la conjonctivite va en augmentant, mais il se passe dans les cartilages des modifications qui rendent leur réapplication sur l'œil impossible au bout d'un certain temps.

Le moment d'opportunité serait donc lorsque la cicatrisation est complète et qu'il n'y a pas encore eu de déformations consécutives. M. Denonvilliers fixe cette époque au moins à six mois en moyenne.

L'étude des contre-indications comprendra implicitement celle des indications après ce que nous venons de dire de l'opportunité.

Les contre-indications peuvent être tirées de l'âge du sujet ; le jeune âge n'est pas une contre-indication ; en revanche, l'ectropion sénile ne doit pas être opéré dans un bon nombre de cas.

Les contre-indications tirées de l'état général du sujet nous arrêteront un moment. M. Denonvilliers est venu annoncer à la Société de chirurgie qu'il avait attendu douze ans pour opérer un malade chez lequel la perte

de substance était suite de grangrène; cette attente a paru longue à quelques chirurgiens, mais c'est que l'expérience était faite pour M. Denonvilliers; trois fois déjà il avait observé la mortification du lambeau chez des enfants qu'avait atteint la gangrène buccale, une fois entre les mains de M. Maisonneuve, une autre fois entre celles de M. Nélaton, enfin entre les siennes: on voit que la faute ne pouvait être imputée au manuel opératoire.

Les contre-indications locales ne doivent arrêter le chirurgien que dans des cas exceptionnels. On peut cependant admettre que l'étendue des désordres devienne un empêchement, bien que M. Denonvilliers ait fait des autoplasties considérables en prenant deux lambeaux séparés par un pont de substance non avivée. Je cite à la fin de ma thèse l'observation de Voelkers, dans laquelle on verra que d'énormes délabrements n'ont pas empêché le chirurgien de tenter l'autoplastie.

L'état des téguments peut être une contre-indication plus sérieuse; il faut qu'une cicatrice ait un certain âge pour qu'elle puisse servir à former un lambeau: cette cicatrice, que le chirurgien peut employer, a du reste des caractères spéciaux dont nous avons parlé.

Comment le chirurgien doit-il se conduire vis-à-vis de certaines altérations du globe oculaire qui compliquent l'ectropion? Nous répondrons à cette question en disant que la suture des paupières est souvent le meilleur moyen curatif des altérations de l'œil.

§ IV. — Opérations préliminaires.

Ces opérations consistent à remédier aux lésions qui peuvent apporter un obstacle soit à la bonne exécution,

soit au bon résultat du traitement employé. Pour que ces opérations méritent le nom de préliminaires, il faut qu'elles n'aient pas par elles-mêmes une importance plus grande ou une gravité égale à l'opération de l'ectropion. Chez un des malades de M. Denonvilliers, en même temps qu'un ectropion, il y avait une distorsion de la bouche à laquelle le chirurgien dut remédier : il le fit consécutivement; mais en supposant que dans son plan d'opération M. Denonvilliers eût voulu commencer par détruire la difformité buccale, ce n'était pas là une opération préliminaire à proprement parler, on avait affaire à une lésion d'une trop grande gravité.

Il y a une opération préliminaire assez fréquente que nous rencontrons dans deux des observations de M. Denonvilliers et dans une de celles de M. Nélaton, c'est la destruction d'un épicanthus : dans un des deux faits de M. Denonvilliers, une incision transversale, dans l'autre, deux incisions verticales, détruisirent le pli cutané.

Les moyens dirigés contre l'inflammation de la conjonctive sont encore fréquemment une opération préliminaire. Dans les cas simples on ne fait que la cautérisation plus ou moins répétée; mais lorsque la conjonctive a acquis une grande consistance, qu'elle a subi la transformation cutanée, la cutisation, on est obligé de la reséquer dans une plus ou moins grande étendue.

L'ablation enfin de diverses tumeurs soit de l'angle interne, soit de l'épaisseur même de la paupière, comme dans le cas de M. Denonvilliers que j'ai fait représenter (pl. II), fait encore partie des opérations préliminaires qui ont une relation directe avec la blépharoplastie, bien qu'elles s'éloignent du cadre des opérations destinées à faciliter le manuel opératoire.

S'appuyant sans doute sur ce que la blépharoplastie, tout en étant une opération de néeessité, est en même temps une opération destinée à rendre à la face son expression, M. Denonvilliers s'est eontenté de faire la suture des paupières dans trois cas d'eetropion où l'œil s'était vidé.

M. Richet, ayant affaire à un malade dont le globe de l'œil était saillant, en fit l'amputation avant de réparer la paupière et d'y placer un œil artifieiel.

Enfin la présence de tumeurs caneéreuses dans la paupière contre-indique-t-elle l'opération? Chez un de ses malades, M. Denonvilliers eommença par l'ablation de petites tumeurs caneéreuses occupant la faee; l'une d'elles occupait la paupière. Ce malade a été opéré à une époque antérieure à 1858, et dans le moment actuel seulement il a éprouvé une récidive, c'est-à-dire au moins huit ans après son autoplastie. Nous donnons du reste dans nos planehes la reproduction de l'opération qui a eu lieu. M. Jobert de Lamballe a fait la même opération en 1852. Enfin M. Riehet a pratiqué l'ablation d'un cancroïde palpébral, et il espère, sans y compter toutefois, que les effets bienfaisants attribués à l'autoplastie sur la rééidive du eaneer par M. Martinet. de la Creuse, se vérifieront.

§ V. — Méthodes opératoires.

L'ectropion, une fois eonstitué, nécessite un traitement ehirurgical.

Ce traitement peut ne pas exiger la division des parties; c'est le traitement méeanique, sur lequel j'ai cru devoir m'étendre un instant.

Enfin, le renversement de la paupière, son éraillure,

pour parler comme au XVIIIe siècle, a inspiré au génie des chirurgiens une foule de procédés de division des parties molles, que nous allons examiner.

Je n'ai pas la prétention de passer en revue tous les moyens qu'a vus naître le traitement de l'ectropion. Je crois cependant qu'il est bon de montrer comment se sont comportées, à la poursuite d'une même idée, les diverses générations médicales et d'exposer les principes précis qui ressortent de l'étude fastidieuse au premier abord de ces modes de traitement si multipliés.

Dans une question de ce genre, l'ordre anatomique doit être préféré.

Nous allons donc diviser les procédés suivant les tissus auxquels ils s'adressent.

Les paupières, simplement juxtaposées sur le globe oculaire, peuvent être regardées comme libres par leurs deux faces. Aussi les chirurgiens les ont-ils attaquées soit par la peau, soit par la muqueuse : ce sera là notre première division : Procédés n'intéressant que la muqueuse ; procédés n'intéressant que la peau.

Peu satisfaits des résultats obtenus par l'un ou l'autre moyen, d'autres auteurs ont joint à l'action qu'ils avaient exercée sur la muqueuse une action plus ou moins énergique sur la peau : c'est l'origine de procédés mixtes un peu plus complexes. Les procédés qui intéressent toute l'épaisseur du voile palpébral nous fourniront une quatrième subdivision.

Enfin on a voulu voir l'origine de la maladie dans les couches profondes de la paupière, et c'est ainsi que l'on a créé des méthodes qui s'adressent uniquement à la couche musculaire, uniquement aussi à la couche cartilagineuse de la paupière.

Nous venons de voir les chirurgiens ne recourir qu'à de simples solutions de continuité ; nous les verrons

dans un second chapitre combiner les incisions de manière à mobiliser les parties voisines et créer des lambeaux que l'on vient interposer entre les bords de la plaie : c'est le traitement autoplastique de la paupière, la blépharoplastie.

Nous étudierons enfin l'occlusion temporaire des paupières, qui peut être employée seule dans quelques cas, mais que l'on combine le plus souvent avec d'autres méthodes.

Procédés qui intéressent la conjonctive seule.

M. Velpeau dit dans son *Traité de médecine opératoire* qu'Hippocrate paraît avoir employé l'incision de la conjonctive unie à la scarification. Mais c'est en général à Antylus que l'on fait honneur de cette opération, que Paul d'Égine a nettement décrite.

Marc-Aurèle Severin est le premier auteur qui paraisse avoir fait un véritable précepte de l'excision de la conjonctive, après en avoir obtenu un grand nombre de succès. Cette opération était tellement oubliée que sous le nom de « Mémoire dans lequel on propose un nouveau procédé pour traiter le renversement des paupières. » Bordenave conseille l'excision de la muqueuse. Cette opération nouvelle consiste à « exciser la portion de membrane qui fait saillie entre la paupière et le globe de l'œil. » Bordenave cite trois observations : la première est un ectropion suite de brûlures ; c'était chez un jeune homme. Deux tentatives échouèrent par le procédé ancien, qui n'est autre que la méthode de Celse. Devant ces insuccès, Bordenave excisa le bourrelet muqueux : le malade fut amélioré ; aussi, en une seconde séance, Bordenave emporta-t-il le reste de la muqueuse boursouflée, et le malade guérit fort bien.

Le second fait avait trait à une jeune fille de 19 ans ; une tentative non couronnée de succès eut lieu par le procédé ancien : l'insuccès était dû, d'après Bordenave, à ce que le tissu de nouvelle cicatrisation qui se formait attirait la paupière. Une seule excision suffit pour obtenir une amélioration très-notable.

En 1770 enfin, nouvelle opération, nouveau succès sur un jeune homme atteint d'un ectropion de la paupière inférieure.

Depuis cette époque, l'excision de la conjonctive est restée dans la science.

Mais déjà avant Bordenave, Saint-Yves attaquait la muqueuse par des caustiques énergiques, afin de déterminer une abondante suppuration.

Craton Keck recommandait de ne pas pénétrer trop profondément à l'aide du caustique, de peur de léser le cartilage.

L'opération de Bordenave fut généralement admise par les membres de l'Académie de chirurgie, du moins Louis lui est favorable.

Callisen, à la fin du XVIIIe siècle, est partisan décidé de l'excision, que Scarpa n'admettait que dans le cas d'ectropion peu considérable ; Scarpa ajoute qu'on a la mesure du succès que l'on peut obtenir en observant à quelle hauteur la paupière peut s'élever sur le globe de l'œil, parce qu'il est impossible à l'art de la reporter plus haut. On ne peut en effet mieux indiquer les limites de la méthode de l'excision.

De nos jours on pratique l'excision soit seule, soit combinée avec une division du bord libre ou une autoplastie.

Cette excision devient tout à fait nécessaire dans le cas où le bourrelet conjonctival est très-prononcé. M. Gosselin a rapporté à la Société de chirurgie un fait

dans lequel, apres l'autoplastie, ni l'enfant, ni même l'opérateur ne pouvaient relever la paupière, par suite de la présence d'un bourrelet conjonctival très-développé : on fut obligé de faire l'excision de la conjonctive, après des essais infructueux de cautérisation.

Procédés qui n'intéressent que la peau.

La première idée qui est venue à l'esprit des chirurgiens est de permettre à la paupière de remonter à sa place : il s'agissait de la libérer pour qu'elle pût recouvrir le globe oculaire. C'est cet effet que prétendait atteindre la méthode dite de Celse qu'Aétius attribue à Démosthènes. Celse ne s'exagère pas les avantages de la méthode qu'il décrit, car il dit : « In quo si nimium pal-« pebræ deest, nulla id restituere curatio potest ; si exi-« guum, mederi licet. »

La description est très-nette : « Paulum infra superci-« lium cutis incidenda et lunatâ figurâ, cornibus ejus « deorsum spectantibus. » L'incision est la même pour les deux paupières. Cette méthode persista sans modification importante jusqu'à Maître-Jan et Bordenave, et c'est Bordenave qui mit en honneur une autre opération dont nous n'avons pas à traiter ici et qui est due à Antylus, mais que Paul d'Égine décrit avec une grande netteté.

Les arabistes ont tous admis la méthode de Celse, et la seule modification que nous rencontrons au moyen âge est celle de Roger de Parme. Ce chirurgien plaçait dans la plaie une plaque de plomb percée de quatre trous. Un autre arabiste, Roland, qui vivait à la même époque que Roger de Parme, conseille de traverser le sourcil avec les aiguilles et les fils pour tirer la paupière en haut. On liera en faisceaux les extrémités des fils.

C'est Fabrice d'Aquapendente qui le premier s'éleva contre la méthode de Celse qu'il voulait remplacer par une espèce de bandage unissant : ses critiques n'empêchèrent pas que jusqu'au milieu du XVIIIe siècle la méthode de Celse fut la seule employée.

Guillemeau, il est vrai, et Thévenin modifièrent la direction de l'incision de Celse, qui, par sa forme à convexité tournée en haut, rendait la dissection de la paupière inférieure très-pénible. Guillemeau donne à son incision la forme d'un croissant à concavité supérieure. A partir de ce moment, la méthode de Celse n'existe plus; Dionis, Junker, ne se contentent plus d'une seule incision, Junker va jusqu'à trois.

Nous verrons bien encore Keck, Reil, Marc-Antoine Petit, user de la méthode de Celse, mais on y joint l'excision de la conjonctive.

La méthode par simple incision a repris de nos jours une certaine faveur. Il est certain que dans les cas où il n'y a pas de perte de substance notable, et surtout en employant comme méthode complémentaire la suture palpébrale, on a pu obtenir de beaux résultats. Je n'en veux pour preuve que l'observation recueillie sur un étudiant par M. Denonvilliers.

M. Huguier a multiplié les incisions; il en a fait trois comme Junker; ces incisions sont toutes trois en demi-lune et toutes trois parallèles au rebord orbitaire. Je n'ai pas bien saisi pourquoi, la première incision ayant pénétré jusque sur l'os, il a été nécessaire de pratiquer les autres sections cutanées. Rapprochons enfin de la méthode de Celse le procédé employé par Chélius, qui, après avoir relevé la paupière après l'incision le long du bord libre, pratique plusieurs incisions verticales des fibres de l'orbiculaire et prétend avoir ainsi guéri des renversements très-prononcés.

Procédés qui intéressent la muqueuse et la peau.

C'est à cette catégorie de procédés que se rapporte une opération d'Antyllus relatée par Aétius : section triangulaire de la conjonctive, tension de la cicatrice avec un crochet au-dessous duquel il engageait un fil ; l'excision de la cicatrice se faisait en emportant la peau avec le fil.

Craton Keck, grand partisan de la section de la conjonctive, conseillait pourtant d'inciser la peau pour faciliter la réduction de l'ectropion.

Reil, un peu plus tard, vers la fin du XVIIIe siècle, intéressa les deux membranes ; mais, tandis que pour Keck la méthode de Celse n'est qu'un moyen adjuvant et éventuel, pour Reil c'est l'excision de la conjonctive qui est la méthode accessoire.

Marc-Antoine Petit, bien qu'adoptant l'excision comme méthode générale, revint aussi à la méthode de Celse et combina les deux procédés.

Procédés qui intéressent toute la paupière.

Bien qu'Aétius, dans la relation qu'il fait du procédé d'Antyllus dont nous allons parler, dise d'une manière très-nette qu'Antyllus ne divisait pas la peau, ce procédé se rapproche tellement de ceux que l'on a employés pour remédier au trop grand diamètre transversal de la paupière, que nous avons cru devoir parler dans ce chapitre du procédé ancien. Aétius conseille du reste de placer une suture sur les bords de la plaie. Le procédé d'Antyllus consiste : « à faire deux incisions sur la face interne de la paupière, présentant la forme de la lettre grecque Λ, de telle sorte que l'angle de la lettre soit situé en bas du côté de la mâchoire, et la partie large en haut

au bord de la paupière ; ensuite excisez ce lambeau en forme de Λ, en emportant avec lui le tissu sous-jacent ; car la paupière n'est pas cartilagineuse ; cependant il faut se garder de diviser la peau. Il suffira d'une suture sur le bord palpébral. »

Paul d'Égine conseille, dans le cas où l'excision de la conjonctive ne suffit pas, « de placer sous la partie coupée le bout *cyathiforme* du bistouri, et nous faisons à la partie interne de cette même paupière deux incisions partant des deux angles de la coupure déjà faite et amenées en pointe de manière à les réunir en leur donnant la forme du lambda. » Paul d'Égine seulement n'insiste pas sur ce qu'il faut éviter de sectionner la peau ; il ajoute seulement qu'il faut réunir les parties séparées avec un fil de laine : suit la description du procédé de Celse.

Albucasis ne parle que de la méthode de Celse pour le traitement de l'ectropion de la paupière supérieure. Quant à l'ectropion de la paupière inférieure, c'est la reproduction de Paul d'Égine, mais cette fois nous trouvons nettement exprimée l'idée qu'il faut prolonger la division jusqu'à la peau. On lit en effet : « Enlevez la portion de peau comprise entre ces diverses incisions, tant celle qui forme l'angle aigu et qui regarde en bas que celle qui s'appuie sur la paupière. »

Ainsi donc, voici le procédé tel qu'on l'exécute encore de nos jours, nettement décrit par Albucasis.

On avait parlé si peu du procédé d'Antyllus et de la modification signalée dans Albucasis, que William Adams put se croire l'inventeur de la méthode qui porte son nom.

Voici le texte anglais traduit : « Lors de mes premières tentatives, j'employais un très-petit bistouri courbe dont je portais la pointe au dedans de la paupière à son

angle externe aussi loin que le permettait la réflexion de la conjonctive sur le globe. Je traversais toute l'épaisseur de la paupière et je sortais au bord libre après avoir sectionné toute sa hauteur, la plaie offrant une longueur d'un 1/2 pouce environ. Je reséquais ensuite avec des ciseaux courbes une portion du bord de ma plaie ayant une largeur de 1/3 de pouce et je faisais l'ablation de toute la conjonctive malade afin de ne pas

Procédé d'Adams.

exposer le globe à ce contact irritant. Après cessation de l'écoulement très-abondant de sang, je passais une aiguille portant un fil à travers toute l'épaisseur des surfaces de section et je les ramenais au contact avec une grande exactitude. Remarquant cependant que je laissais une trop grande portion de tégument à la partie inférieure de l'incision, puisque l'extrémité inférieure de ma cicatrice formait une petite bosselure, je substituai dans les opérations suivantes au bistouri des ciseaux droits et je reséquai un lambeau en forme de V. Je parvins ainsi à empêcher la bosselure, mais mon incision ne se réunissait plus par première intention. Il était essentiel de supprimer ce processus de granulations, car, outre le délai, la maladie aurait pu se re-

produire partiellement. Comme il m'a semblé que les mouvements fréquents des paupières opposaient le véritable obstacle à l'adhésion, je fis mon incision à un quart de pouce de l'angle externe ; j'en retranchai cet qu'il fallait, je réunis les deux bords par la suture, et mon espoir ne fut pas trompé. Je n'ai pas spécifié la quantité de la paupière que l'on doit retrancher, car cela dépend du degré d'élongation et du renversement : l'opérateur en jugera lui-même. »

J'ai cité ce long passage, parce qu'il me paraît prouver que William Adams n'avait aucune notion de la méthode d'Antyllus. La découverte de ce procédé, dont il cite quatre succès, bien qu'il y en ait trois à la suite de granulations, ouvrit une ère nouvelle au traitement de l'ectropion.

Nous avons vu qu'Adams avait modifié la place où il faisait son incision. M. Desmarres a proposé de revenir au premier procédé, c'est-à-dire de faire les incisions à l'angle externe même, afin que la cicatrice se perdît dans les plis que l'âge fait naître à cet angle. Nous avons vu qu'Adams attribuait au siége premier de son incision l'absence de réunion par première intention.

Procédé de Vidal (de Cassis).

Ce procédé est destiné à remédier à l'encoche qui succède au procédé d'Adams. Ce n'est autre chose que la modification que M. Clémot a imaginée pour le bec-de-lièvre.

Vidal (de Cassis) a modifié dans une autre opération le procédé de Walther : au lieu de faire une excision en V de l'angle externe, il fait une perte de substance quadrilatère à grand diamètre transversal au

niveau de l'angle externe, puis il abaisse la lèvre supérieure de la plaie, préalablement décollée, et place des points de suture entre le lambeau supérieur et la lèvre inférieure de la portion excisée.

Il nous reste à décrire un procédé fort ingénieux de M. Dieffenbach qu'il a appliqué à la paupière inférieure dans un cas de renversement sans cicatrice.

Il fait une incision le long du bord adhérent du cartilage tarse, puis dissèque un peu le lambeau ; il divise alors la muqueuse et vient la fixer avec le cartilage dans la plaie. Ce procédé paraît avoir donné d'assez bons résultats.

Procédés qui intéressent le muscle orbiculaire.

Nous ne parlerons pas ici de ces procédés. Les matériaux relatifs à l'étude de l'ectropion musculaire sont si peu nombreux que nous n'avons pas voulu les scinder et que nous avons décrit les procédés de traitement avec les quelques considérations étiologiques et symptomatologiques que nous avons cru devoir consacrer à cette variété.

Opérations qui agissent sur le cartilage tarse, évidement du cartilage tarse.

J'ai peu de chose à dire de ces opérations, qui consistent à intéresser le cartilage. Je ne ferai que men-

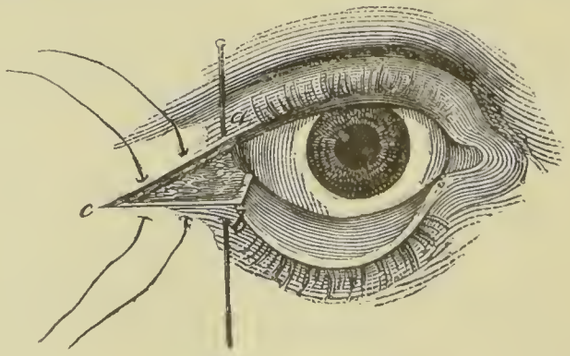

Procédé de WALTHER.

tionner la tarsoraphie de Walther, car ici la division du cartilage n'était pas le but que se proposait l'opérateur : ce n'est du reste autre chose que l'opération d'Adams appliquée au niveau de l'angle externe. L'idée qui a inspiré cette méthode est loin d'être irrationnelle. On espérait, en faisant porter la solution de continuité sur le cartilage, soit à sa face interne, soit à l'externe, déterminer la formation d'une cicatrice tendant à infléchir le bord libre de la paupière en sens inverse de la difformité.

C'est surtout à l'entropion que cette opération a été appliquée, mais elle est aussi rationnellement indiquée pour l'ectropion. La cicatrice fibreuse qui se fait entre les bords de la solution de continuité du cartilage aurait pour effet de déterminer le redressement du bord libre de la paupière.

Le procédé appliqué à l'entropion par M. Streatfield (*Bader's Reports of operations in London ophthalmic hospital*) serait d'une facile exécution en se servant de la pince-anneau de M. Desmarres.

Le procédé suivant de M. Critchett a reçu le nom d'*évidement du cartilage*.

M. Critchett avait à traiter un ectropion avec renversement du point lacrymal inférieur. Il fit l'excision de la lèvre postérieure du canal lacrymal, préalablement fendu dans sa longueur; il espérait ainsi que le redressement de la paupière se ferait consécutivement au développement du tissu cicatriciel.

DE LA BLÉPHAROPLASTIE.

Les méthodes que nous venons d'indiquer avaient toutes compté des succès, mais toutes aussi avaient échoué contre ces ectropions que bien avant Scarpa déjà on déclarait incurables, puisque Celse exprime très-nettement cette pensée.

Nous ne nous étonnerons pas de voir les chirurgiens recourir à une opération plus grave, exposant à des accidents assez sérieux parfois et d'une difficulté telle que l'opérateur même doit en tenir compte.

La blépharoplastie ne fut introduite dans la pratique que bien après la rhinoplastie, à laquelle se rattache surtout le nom de Tagliacozzi. C'est à de Graefe qu'on doit le mot de *blépharoplastie* et l'opération que ce mot sert à désigner.

Nous allons étudier successivement la blépharoplastie par la méthode indienne et par la méthode française. Mais l'ectropion par adhérence et l'ectropion consécutif à une division de la paupière exigeant des procédés spéciaux, et dans des cas assez rares seulement la blépharoplastie, nous les plaçons en tête de l'étude de l'autoplastie palpébrale.

ECTROPION PAR DIVISION DU BORD LIBRE DE LA PAUPIÈRE.

C'est une complication du coloboma congénital ou par traumatisme.

Il faut toujours essayer de réunir par avivement simple.

On est cependant obligé quelquefois de faire l'autoplastie.

Nous donnons à la fin de la thèse une belle observation de cette variété d'ectropion recueillie dans le service de M. Denonvilliers Il s'agissait d'une division de la paupière inférieure située tout près de l'angle interne. M. Denonvilliers insista beaucoup sur la section du conduit lacrymal inférieur ; le chirurgien crut dans ce cas devoir pratiquer l'autoplastie; il la fit par un procédé spécial que l'on trouvera dans l'observation. L'oblitération d'un des conduits lacrymaux suffit dans ce cas pour amener l'épiphora.

Dans cette variété chacune des lèvres de la plaie subit un renversement qui peut être assez grand pour que l'œil reste en partie à découvert.

En 1858, à la Société de chirurgie, M. le professeur Gosselin présenta un fait très-intéressant, dû à M. le Dr Piachaud, de Genève. Il s'agissait d'un ectropion survenu chez une petite fille de 4 ans à la suite d'une plaie à lambeau qu'on avait réunie au moyen de la suture.

Lorsque M. Piachaud vit la malade, l'accident remontait à six mois. L'ectropion était bien caractérisé, puisque la paupière supérieure était renversée à partir du point lacrymal jusqu'à la commissure externe ; les cils étaient dirigés verticalement ; aucun des accidents de l'ectropion ne manquait, car une bride cicatricielle maintenait le renversement, qui était compliqué d'un bourrelet rouge conjonctivo-palpébral très-considérable.

C'est à une blépharoplastie par la méthode indienne que M. Piachaud eut recours.

Le lambeau fut pris à la région frontale, et cinq points de suture le fixèrent à la solution de continuité. Le sue-

cès fut complet; mais la présence d'un bourrelet conjonctival volumineux forçait la paupière à rester abaissée : une excision de la conjonctive dut être faite consécutivement.

Il faut ajouter, avec M. le professeur Gosselin, que cette conduite est exceptionnellement indiquée, et qu'en général c'est par l'excision de la conjonctive et l'avivement qu'il faut commencer le traitement.

ECTROPION PAR CICATRICES ADHÉRENTES.

L'ectropion par adhérence des téguments aux os n'est qu'une variété de l'ectropion cicatriciel; mais, comme il emprunte quelque chose de spécial à la cause qui le produit et que son traitement a donné naissance à des procédés intéressants, nous croyons devoir en parler à part. Dans les cas de ce genre, le défaut absolu de mobilité de la peau crée pour le chirurgien une nouvelle difficulté et lui enlève une ressource précieuse, sans laquelle un grand nombre des opérations que nous avons passées en revue précédemment et que nous étudierons plus tard sont d'une application impossible. Il fallait trouver mieux ou tout au moins trouver autre chose. On verra par le court exposé qui suit comment les opérateurs ont attaqué l'obstacle à vaincre. On verra aussi que, tout en accordant de la valeur à certains moyens spéciaux et très-ingénieux, employés avec succès, nous n'entendons nullement proscrire la blépharoplastie proprement dite, qui là, comme dans l'ectropion cicatriciel simple, pourrait trouver une utile application.

L'adhérence avec les os se produit de deux façons :

tantôt elle succède à une lésion cutanée, plaie, brûlures, ulcères, etc., qui a atteint les os immédiatement ou consécutivement ; tantôt elle est la conséquence d'une maladie primitivement développée dans le squelette. La carie des os de la face, voisins de l'orbite, offre assez souvent des exemples de ce genre de complication. Quoi qu'il en soit, dans un cas donné, les indications opératoires sont les mêmes, si ce n'est qu'il faut avoir soin, lorsque l'ectropion reconnaît pour cause une carie, de reculer l'opération jusqu'à la guérison complète. Cela va de soi et a à peine besoin d'être recommandé.

Le choix du procédé dépend des dispositions spéciales et des variées de la cicatrice, et surtout de l'étendue des adhérences. S'agit-il d'une simple bride qui attire et immobilise la peau, on pourra, à la rigueur, se borner à faire une incision au niveau du point adhérent. Mais on sait combien peu il faut compter sur les sections du tissu cicatriciel et quelle est la fréquence des récidives survenues après l'emploi de ce moyen. Dans ces cas, et même dans ceux où les adhérences seraient plus étendues, on pourrait avoir recours à la méthode sous-cutanée, à l'exemple de M. Wilde et de M. Girardi de Hubin (*Méd.* Halle, IV, 35 ; 1863. — *Schmidt's Jahrbuch*, v. 124, p. 240).

Dans le cas de M. Wilde, la malade était une jeune fille de 14 ans atteinte d'un ectropion de la paupière inférieure par carie scrofuleuse de l'os malaire. L'opération consista à introduire un bistouri étroit à $0^m,03$ en dehors de la cicatrice et à couper les brides, en faisant décrire à l'instrument un arc de cercle ayant pour centre la petite plaie cutanée. La malade s'y était préparée en exerçant pendant quinze jours des tiraillements fréquents de la paupière. Un fil passé à travers celle-ci et fixé au front la maintint dans sa nouvelle position

jusqu'à la guérison, qui était complète au bout de quinze jours. Reste à savoir si elle s'est maintenue.

Quelques auteurs, entre autres Cunier, disent s'être servis avec avantage de ce procédé. Il n'en est pas de même de M. Girardi, qui eut à enregistrer un insuccès et fut obligé de s'adresser à une autre méthode.

Ce chirurgien avait à opérer une jeune fille de 17 ans dont la paupière supérieure adhérait à l'arcade sourcilière par suite d'un ulcère; en outre, une cicatrice fixait la face profonde de la peau à l'arcade zygomatique. L'opération se composa de trois temps, dont le premier consista à détacher les adhérences par la méthode sous-cutanée, le second à enlever la conjonctive exubérante, et le troisième à exciser un lambeau triangulaire à la partie moyenne de la paupière supérieure. La réunion n'ayant pas eu lieu dans la partie inférieure de cette plaie, il resta un coloboma de 2 lignes, avec renversement de la muqueuse. Le chirurgien s'adressa alors à la méthode que nous avons appelée mécanique pour faire descendre la paupière. Il se servit pour cela de petits morceaux semi-lunaires d'éponge, qu'il appliquait deux fois par jour entre le bord libre de la paupière et le sourcil et qu'il attirait en bas au moyen de bandelettes de diachylon fixées d'autre part au front. Ce ne fut qu'après quatre semaines que la paupière commença à obéir à ces tractions; après trois mois elle n'était plus courte que celle du côté opposé que de 2 lignes. On arriva enfin, après six autres mois de persévérance, et en substituant à l'éponge une petite compresse qui restait appliquée toute la nuit, à diminuer cette différence de moitié.

En présence de résultats si difficilement obtenus et restés incomplets, on est bien obligé de douter de la puissance des moyens mécaniques même employés

comme auxiliaires de la méthode sous-cutanée. C'est qu'il est des cas où elles sont toutes deux insuffisantes, et en particulier ceux où la grande minceur des téguments et la grande solidité des adhérences doivent forcément gêner l'action du bistouri et faire naître un nouveau danger, celui de produire une mortification de la peau en rompant ses connexions vasculaires avec l'os.

Un procédé ingénieux, dû à Von Ammon, pare à ces inconvénients et se recommande en même temps par sa simplicité (*Zeitschrift von Ophthalmologie,* Von Ammon, 1831, p. 49-51). Dans un cas d'adhérence de la peau au rebord orbitaire supérieur consécutif à une carie syphilitique, ce chirurgien circonscrivit la cicatrice par une incision circulaire ; cela fait, il disséqua dans une certaine étendue les téguments qui entouraient cette sorte de petit ilot de peau, et mit en contact l'une avec l'autre, par-dessus la portion de téguments adhérente, les lèvres opposées de l'incision. Par suite de ce rapprochement, l'incision, de circulaire qu'elle était, devint longitudinale, en même temps qu'elle s'allongea de toute l'étendue qu'elle avait perdue en largeur. La paupière se trouva allongée d'autant et put recouvrir le globe oculaire.

Si l'on voulait employer de nouveau ce procédé, il faudrait, bien entendu, s'arranger pour que cet allongement pût avoir lieu, et pour cela donner toujours à la plaie modifiée dans sa forme une direction perpendiculaire au bord palpébral, dans quelque région que fût placée la cicatrice. Le rapprochement forcé des paupières sans suture doit être employé concurremment.

Il peut se faire que les adhérences soient trop étendues pour permettre l'emploi d'aucun des moyens précédents. C'est alors qu'il faut recourir à des méthodes

plus radicales se rattachant à la blépharoplastie proprement dite. Dans ces cas difficiles, nous recommanderions volontiers, avec les auteurs du *Compendium*, un autre procédé dû à Ammon, et que nous avons déjà vu appliqué à l'ectropion cicatriciel non adhérent. Il consiste, ainsi que nous l'avons vu, à tailler un lambeau quadrilatère circonscrit par trois incisions, dont l'une transversale, est faite à une distance variable de l'ectropion, et dont les deux autres partent des extrémités de la première et gagnent le bord ciliaire. La base répond à ce bord lui-même. On dissèque profondément ce lambeau en coupant toutes les brides, puis on le fait remonter pour rétablir la paupière à sa place normale, et il ne reste qu'à suturer les bords latéraux avec les lèvres correspondantes de la perte de substance.

Même dans les cas d'adhérences peu étendues, ce procédé devrait encore être préféré à celui qui consisterait à faire une incision transversale, suivie de dissection et combinée avec l'occlusion des paupières par sutures ou à ceux qui se rattachent à la méthode indienne. Il en sera de même, que l'ectropion siége à la paupière inférieure ou à la supérieure ou qu'il soit double. Pourtant, comme en fait de difformités on ne peut pas tout prévoir, il pourra se faire que parfois le procédé d'Ammon devienne impraticable ou tout au moins perde sa supériorité, et que la méthode indienne offre plus de ressources et plus de chances de succès. Aussi, pas plus pour cette variété d'ectropion que pour les autres, nous ne pouvons poser de règles absolues. Nous nous en remettons, pour un choix aussi délicat, à la sagacité et au sens pratique des chirurgiens appelés à agir dans ces cas difficiles.

MÉTHODE INDIENNE.

C'est à cette méthode que se rattache le nom de Graefe, bien qu'il n'ait que vaguement décrit son procédé : il répara une paupière inférieure à l'aide d'un lambeau pris sur la joue. Le nom de Graefe est resté attaché à un procédé qui consiste, après avoir fait à la paupière une perte de substance triangulaire, à tracer avec le bistouri une incision concentrique au bord de l'orbite.

En 1829, Fricke, de Hambourg, en présence de plusieurs médecins et chirurgiens, pratiqua l'opération qui porte son nom. Une incision fut faite à la partie moyenne de la paupière supérieure, puis le lambeau fut pris à l'union des régions temporale et frontale. Nous trouvons dans Fricke l'énoncé d'un précepte

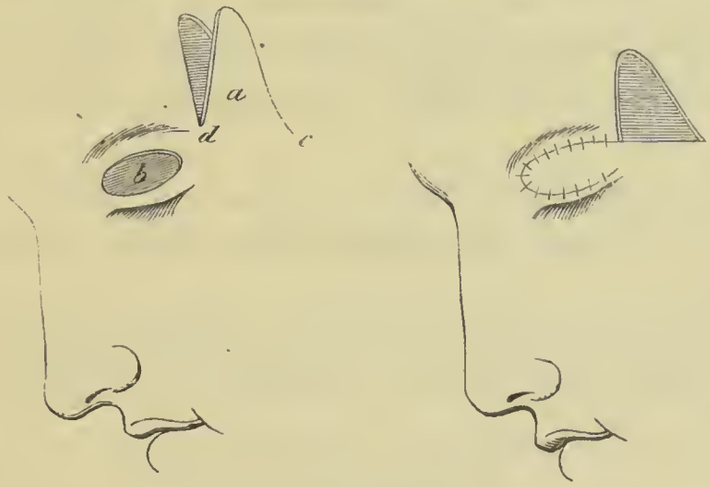

Procédé de Fricke.

fort important au point de vue de la torsion du lambeau. Fricke en effet rapporte qu'il prolongea l'incision du bord externe de son lambeau plus bas et plus en dehors que celle du bord interne, afin d'éviter tout tiraillement et tout plissement de la peau.

Blandin, dès 1835, pratiqua des autoplasties par la méthode indienne : ses lambeaux étaient pris à la région temporale, et la présence des bulbes pileux sur le lambeau n'avait, suivant lui, presque aucune importance. Blandin professait en effet que les cheveux qui se trouvaient laissés sur un lambeau autoplastique ne se reproduisaient que sur les régions naturellement couvertes de poils, dans la région du favori par exemple, dans la région du sourcil. J'ai vu la photographie d'une malade de M. Demarquay, de qui je tiens ces détails, chez laquelle un lambeau pris à la tempe ne paraissait s'être couvert de cheveux que sur la région sourcilière; mais tous les chirurgiens on vu des cas contradictoires. M. Jobert, vers la même époque, ne faisait pas remonter ses lambeaux aussi haut que Blandin; il préconisait la torsion du pédicule et sa section au bout d'un certain temps, pratique qui a été généralement abandonnée depuis : ces deux préceptes étaient une dépendance l'un de l'autre, car la section était faite pour éviter la difformité à laquelle donnait lieu la torsion.

M. Jobert affirme du reste que, le premier, il a pratiqué en France la blépharoplastie par la méthode indienne.

On attribue généralement à Auguste Bérard d'avoir beaucoup insisté sur la continuité qu'il fallait établir entre le bord interne du pédicule et la plaie d'avivement : c'est ce procédé qui a remplacé complétement celui qu'employait M. Jobert.

La thèse de M. Rigaud sur l'anaplastie a posé d'une manière presque irréprochable les préceptes de la méthode indienne.

Zeiss reproduit une opération de Dieffenbach faite à la Pitié dans le service de Lisfrane.

Il y a dans cette opération un fait important, c'est le soin que Dieffenbach mit à séparer la muqueuse du tarse : la paupière était cancéreuse, et, après avoir disséqué la conjonctive, Dieffenbach fut obligé de faire à la peau et au cartilage une perte de substance; il lui donna la forme d'un V dont les branches partaient des angles interne et externe de l'œil. Pour combler la perte de substance, Dieffenbach tailla un lambeau quadrilatère à l'aide de deux incisions : l'une horizontale, partant de l'angle externe de la paupière, l'autre oblique et parallèle au bord de la plaie; puis, par une simple inflexion du lambeau, la solution de continuité se trouva bouchée. M. Denonvilliers n'a pas obtenu de bons résultats de ce procédé dans un cas où il l'a mis en pratique. Le procédé de Dieffenbach tient le milieu entre la méthode

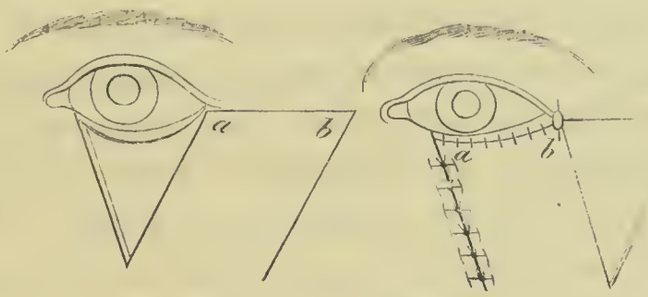

Procédé par inflexion de Dieffenbach.

française et l'indienne ; mais c'est à cette dernière qu'appartiennent bien franchement les procédés suivants :

Procédé de M. Sédillot.

Ce fut dans un cas difficile, où presque toute la paupière inférieure droite, l'aile du nez et la portion interne de la tempe, étaient détruites que M. le professeur Sédillot, après avoir employé vainement le procédé de Jones, eut recours à son procédé du double lambeau. Une languette tégumentaire fut taillée de bas

en haut le long de la portion saine de la tempe jusqu'à la racine du front. Ce lambeau se mortifia en partie, et M. Sédillot se résolut à prendre un second lambeau fronto-nasal. Ce second lambeau fut ramené en bas et en dedans et fut assujetti au précédent. La paupière fut bien rétablie et devint mobile avec le temps.

C'est encore un procédé à lambeau double, ou plutôt à lambeau bifurqué, que celui auquel M. Demarquay a eu recours et qu'il se propose d'appliquer dans les ectropions si fréquents de l'angle externe.

M. Demarquay taille sur la région temporale un lambeau rectangulaire dont le grand diamètre est de 5 cent. et demi et le petit de 3 cent.; le pédicule se trouve placé au-dessous de la commissure externe, de sorte qu'en détachant ce lambeau et en l'appliquant on tord le moins possible ce pédicule. Cela fait, comme la plaie offre assez bien la figure d'un V, dont le sommet serait à la commissure et dont les deux branches seraient formées par les portions des deux paupières qui ont été détruites, M. Demarquay donne également à son lambeau la même forme; pour obtenir ce résultat, il fait une incision qui, commençant au niveau de son bord externe, le divise dans une partie de son étendue en deux lambeaux secondaires. Il en applique un sur la plaie de la paupière supérieure et l'autre sur celle de la paupière inférieure, pendant que la base du lambeau restée intacte recouvre la plaie de la commissure.

M. le professeur Michel (de Strasbourg) a cherché, comme dans l'observation précédente, à faire, à l'aide d'un seul lambeau, la réparation du tiers externe des deux paupières, et voici comment il a procédé : le chirurgien doit se décider pour le lambeau temporal d'après la méthode indienne. Un lambeau quadrilatère est donc détaché dans la région temporale; son côté inférieur

aboutit à la plaie, l'autre se prolonge avec le sourcil, auquel adhère la base du lambeau. Ce dernier est ramené à l'angle externe de l'œil de manière que les deux bords saignants des paupières correspondent à son côté inférieur, que l'on fixe aux deux paupières à l'aide de sutures entrecoupées ; et pour former plus régulièrement l'angle externe de l'œil, l'opérateur enlève entre les deux paupières, sur le bord libre du lambeau, un petit triangle de peau, puis la conjonctive, ménagée pendant la dissection de la tumeur, est rabattue sur les bords saignants du lambeau et fixée dans cette position d'après le procédé de Dieffenbach. Enfin la plaie tégumentaire est abandonnée à elle-même.

M. le professeur Richet a bien voulu m'autoriser à faire représenter un procédé de blépharoplastie qu'il a appliqué il y a huit ans et auquel il attribue de grands avantages.

C'est un exemple de succès dans ces cas éminemment impropres à la blépharoplastie, où le bord ciliaire manque complétement. On ne peut en effet, dans ce cas, faire la suture palpébrale, de crainte de voir la surface saignante du lambeau adhérer à l'œil, adhérence si difficile à détruire, ainsi qu'on le voit dans l'ouvrage du professeur Serre (de Montpellier). Le bord supérieur du lambeau conserve une tendance incesssante à se rétracter et à se rouler en dedans du côté de l'œil, par suite de la formation, à la face profonde du lambeau du tissu inodulaire ou cicatriciel.

C'est dans ce cas que M. le professeur Richet employa le procédé suivant : « Je taillai, dit-il, sur le front et parallèlement au sourcil, un lambeau ayant la forme et dépassant de beaucoup les dimensions de la plaie à combler. Ce lambeau avait son pédicule à la région temporale, un peu au-dessus de la commissure palpébrale externe. Mon lambeau taillé, je le fis pivoter et le gref-

fai avec des fils de soie très-fins sur la place occupée par la paupière inférieure. J'avais eu un instant l'idée d'aviver le bord libre de la paupière supérieure et de faire la blépharoraphie, afin de maintenir mon lambeau parfaitement étalé; mais deux choses m'en détournèrent : la crainte de voir la face saignante de ce lambeau contracter des adhérences avec la surface oculaire dénudée, puis celle de voir échouer à peu près certainement la suture, à cause de l'accumulation de liquides derrière le lambeau. » Nous avons fait représenter, fig. 2 de la planche I, l'état actuel d'un malade opéré il y a sept ans par ce procédé.

Lorsque la blépharoraphie est impossible, comme dans le cas précédent, il faut maintenir le bord libre de la nouvelle paupière un peu au-dessus de la fente palpébrale : par cet artifice, on remédie à tous les inconvénients signalés précédemment. En effet, la paupière est sans cesse attirée par la rétractilité, et le lambeau, au lieu de se rouler en dedans, se développe et vient se mettre naturellement et sans effort au contact de la paupière supérieure.

Dans la thèse de M. Capitrel, on trouve une planche représentant une opération faite en 1861 par M. Bœckel : le lambeau a été taillé comme l'avait fait M. Richet en 1858, et à qui, par conséquent, nous continuons à attribuer cet ingénieux procédé.

Je ne veux pas passer sous silence le procédé de M. Gaillard (de Poitiers), je veux dire la suture en pont. Dans le fait d'*ectropion* traité et guéri par cette méthode, M. Gaillard commença par traverser la joue avec une aiguille de bas en haut, à 5 millimètres des bords de la plaie; puis, passant par-dessus la plaie, il traversa de bas en haut le bourrelet muqueux; trois fils furent ainsi passés, et au-dessous on engagea le lam-

beau ; chaque extrémité de fil est fixée, au moyen de bandelettes, en haut sur le front, en bas sur la joue. L'application du lambeau, favorisée par l'interposition d'une compresse entre ce lambeau et les fils, est ainsi très-exacte.

Ce procédé a été appliqué dans d'autres maladies, avec perte de substance de la paupière.

Je ne cite que pour mémoire le procédé tout exceptionnel que je dois à l'obligeance de M. Voelkers (de Kiel), et dans lequel on prit sur le front un lambeau cicatriciel qu'on enleva avec le périoste correspondant à l'étendue du lambeau, et à l'aide duquel on recouvrit les deux yeux. Ce ne fut que cinq jours après, lorsque le lambeau eut repris, que l'on procéda à une seconde opération complémentaire, la section du lambeau. On trouvera les détails de cette observation, plus curieuse qu'instructive, à la fin de ma thèse; elle montre de quelles modifications variées est susceptible la réparation autoplastique.

MÉTHODE FRANÇAISE.

Les procédés de la méthode française sont moins variés que ceux de la méthode indienne. Par suite en effet de l'absence de transplantation du lambeau, ce n'est que par la direction des incisions que les procédés peuvent différer entre eux. On ne peut se dissimuler cependant que depuis quelques années cette méthode ne tende à gagner du terrain; ses beaux résultats dans les cas peu compliqués et les ingénieux travaux dont elle a été l'objet expliquent l'attention que les chirurgiens donnent en ce moment à la méthode française.

Ledran aurait le premier mis en usage la méthode française. Voici le fait auquel je fais allusion :

Un jeune homme de 19 ans avait été opéré à l'âge de 8 ans d'une fistule lacrymale : ses paupières étaient restées depuis écartées au grand angle; une tumeur s'était développée quelques années après dans la région. Ledran fit l'ablation de la tumeur, puis laissa deux mois se raffermir la cicatrice. Au bout de ce temps il fit une incision au niveau du tiers interne de chaque bord palpébral; l'incision des parties fut pratiquée, puis deux points de suture assujettirent les bords de la plaie.

Ce n'est pas là, suivant moi, de l'autoplastie; je n'y vois qu'un procédé des méthodes déjà exposées qui ont pour effet la division avec excision du rebord palpébral.

L'honneur d'avoir le premier appliqué la méthode française aux paupières revient à Dzondi; ce procédé étant applicable à l'ectropion, nous allons en dire deux mots.

Une incision horizontale parallèle au bord palpébral, une autre verticale abaissée sur la première au niveau du grand angle, la formation d'un lambeau triangulaire, qu'on remonta jusqu'au bord libre, tel fut le manuel opératoire.

Ce fut en 1835 que le procédé de Jæger fut exposé pour la première fois.

Ce procédé appartient essentiellement aux méthodes mixtes et diffère pour les deux paupières.

Pour la supérieure, on peut admettre quatre temps : dans le premier, on fait une incision à égale distance du bord sourcilier et du bord libre de la paupière; cette incision, qui est transversale, traverse toute l'épaisseur de la paupière et met à nu le globe oculaire. Dans un second temps, Jæger faisait la résection du cartilage

tarse, si le bord libre offrait trop de largeur. Mais le temps le plus important de la méthode et celui qui la rend très-efficace, c'est le troisième, qui consiste à disséquer la lèvre supérieure de la division : à cet effet on saisit le bord supérieur de la plaie avec une pince, puis on introduit le bistouri en haut entre la face postérieure de l'orbiculaire et la face antérieure de l'os frontal, et par des mouvements de va-et-vient on détache le muscle de l'os.

La réunion se fait d'abord pour la plaie verticale, puis les points de suture de la plaie transversale sont placés, le médian d'abord, les latéraux ensuite.

Procédé de Jæger.

L'opération de Jæger pour la paupière inférieure n'est qu'une combinaison du procédé d'Adams avec une incision à convexité inférieure par laquelle on introduit

un bistouri pour décoller l'orbiculaire des surfaces osseuses.

Nous allons décrire actuellement un des procédés de la méthode française qui a joui de la plus grande faveur. Warthon Jones le fit connaître en 1836. Déjà, en 1834, M. Velpeau l'avait imaginé, et il n'apprit que par un insuccès de A. Bérard, en 1837, que le chirurgien anglais avait déjà pratiqué deux opérations par ce procédé.

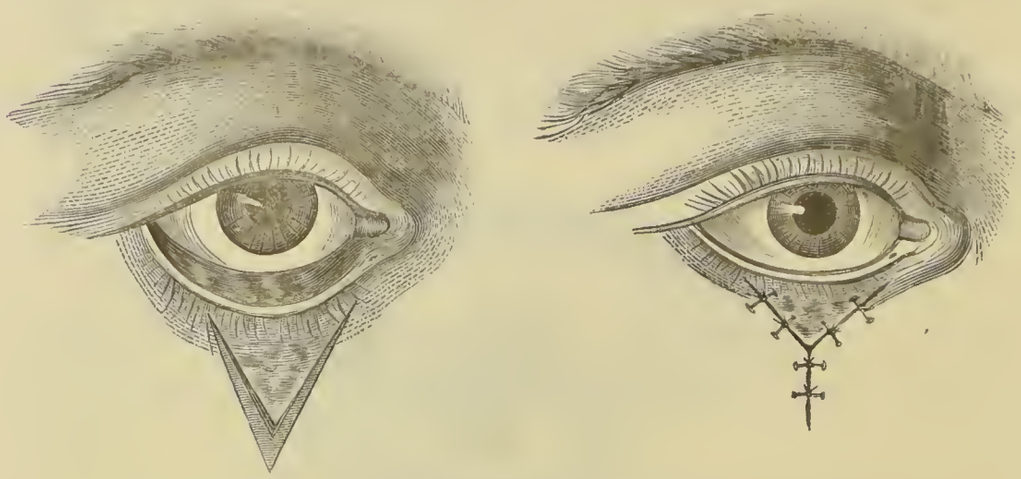

N° 1. Procédé de Warthon Jones. N° 2.

Les incisions sont dirigées de façon que dès que la paupière a été remise en place le vide qui en résulte soit comblé par le rapprochement des lèvres de la plaie qu'on réunit par première intention. Ce qui caractérise aussi ce procédé, c'est que la peau n'est pas décollée, et le lambeau est abaissé seulement par pression à l'aide de la laxité du tissu cellulaire.

L'opération est du reste très-simple. Incisions convergentes partant des bords de la cicatrice et se rejoignant à une distance variable. Section des brides cellulleuses sans détacher le lambeau des parties profondes et abaissement de la paupière, enfin suture des lèvres de la plaie, que l'abaissement du lambeau a mises en contact, voilà tout le manuel opératoire.

C'est certainement une bonne opération, une de celles qui resteront dans la pratique.

Bérard, nous l'avons dit, l'avait employée sans succès; aussi le voyons-nous à l'hôpital Necker, en 1841, opérer un ectropion par la méthode indienne.

En 1837, M. Horner pratiqua une opération qui peut se rattacher à la méthode française. Voici en quoi elle consiste : incision de Celse; seconde incision perpendiculaire à la première et se dirigeant vers l'angle de la mâchoire; une troisième incision est élevée perpendiculairement à la seconde. On a donc ainsi un lambeau à peu près triangulaire que l'on peut faire remonter.

Le procédé de Blasius est une modification fort ingénieuse du procédé de Warthon Jones applicable aux ectropions avec adhérence; la cicatrice reste en place, et ce sont les lèvres extérieures de la plaie qui vont former la plaie inférieure.

Nous avons parlé du procédé d'Ammon, applicable aussi aux cicatrices adhérentes dans des cas différents de ceux auxquels peut s'appliquer le procédé de Blasius.

Von Ammon circonscrivit la cicatrice par une incision circulaire, puis il disséqua les lèvres de la plaie et mit en contact les téguments qui entouraient l'adhérence en passant par-dessus cette dernière; l'incision de circulaire devint longitudinale en même temps qu'elle s'allongea de toute l'étendue qu'elle avait perdue en largeur. Je ne crois cependant pas tout à fait innocent d'enfermer une petite île de peau, comme le dit Ammon, non avivée, avec ses glandes et au-dessous d'un lambeau : je ne vois pas pourquoi on ne ferait pas l'avivement de la peau, qui, par sa cicatrisation, fournirait un point d'appui très-solide.

Sous le nom de procédé d'Ammon, on trouve décrite dans le *Compendium de chirurgie* l'opération suivante :

Une incision transversale est faite au-dessous du bord palpébral, puis deux incisions verticales viennent tomber sur la première : le lambeau est disséqué et remonté.

Serre (de Montpellier) exécutait le même procédé, qui ne réussit pas dans un cas opéré par Baudens : lorsqu'on enleva le bandage compressif la désunion se fit.

Arrivons maintenant aux procédés de Dieffenbach, dont nous avons déjà vu le nom se rattacher à de si ingénieuses opérations. Je décrirai trois procédés autoplastiques de cet auteur, et je les désignerai, sans m'inquiéter des dates de leur invention, sous les noms de premier, second et troisième.

Dans le premier procédé de Dieffenbach on fait, à

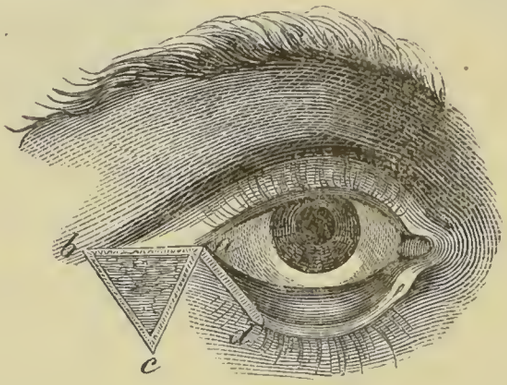

Procédé de Dieffenbach.

l'angle externe de l'œil, une perte de substance triangulaire à base tournée vers le diamètre transversal de l'œil prolongé par une incision : on resèque le lambeau triangulaire, on resèque le bord ciliaire près de l'angle externe dans une étendue égale à celle de la base du lambeau excisé et on détache la paupière en dehors par la dissection ; puis le bord ciliaire avivé est mis en rapport avec l'incision transversale et le bord interne de la plaie avec l'externe. On fixe les parties dans ces rap-

ports au moyen d'épingles à insectes qu'on entortille avec un fil.

Ce procédé remplit bien le but qu'on se propose dans les ectropions avec allongement, mais il y a une tension assez marquée du lambeau, ce qui est une mauvaise condition de succès.

Le second procédé de Dieffenbach est rapporté par

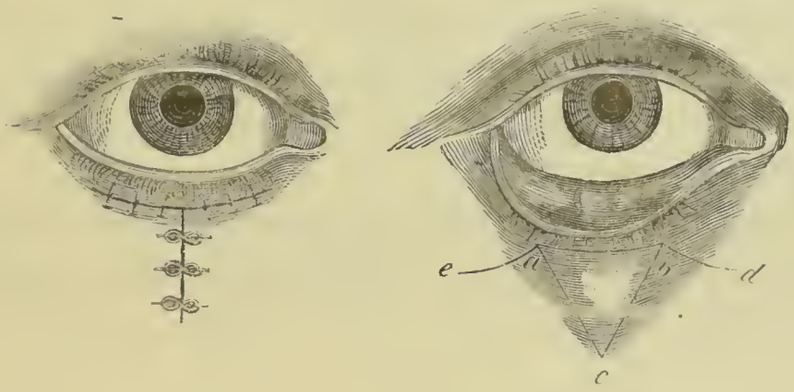

Procédé de Dieffenbach.

Zeis; voici comment il est décrit : On fait une incision qui a la direction du bord ciliaire, puis on resèque une portion de la peau en forme de triangle, à sommet tourné en bas; de chaque côté de la base de ce triangle on fait une incision légèrement oblique, on excise la portion de la peau tiangulaire et l'on réunit les deux bords latéraux du triangle; on gagne ainsi un peu de hauteur.

Dieffenbach s'est beaucoup servi de ces procédés avec excision; ils donnent en effet comme résultats des effets inattendus, mais on comprend qu'ils ne sont applicables qu'aux cas avec excès de substance et ce sont là les cas les plus faciles à guérir, ceux contre lesquels nous ne manquons pas de procédés efficaces. M. Sichel a vu faire à Dieffenbach le procédé suivant dans un cas où les deux paupières relevées à l'angle externe formaient une espèce de cul-de-sac : deux incisions par-

tant de l'angle externe de l'œil et se réunissant à 3 centimètres à peu près du côté de la tempe furent tracées; on excisa le lambeau triangulaire; de l'extrémité externe de l'excision ou de la pointe du V, on fit partir une incision qui contournait la partie externe du sourcil; on réunit les bords de l'excision. Dieffenbach combla avec de la charpie la perte de substance laissée par le déplacement du lambeau. Ce procédé a le défaut de laisser une cicatrice qui tire perpendiculairement sur la plaie de réunion; mais nous verrons qu'à la paupière supérieure, à cause de la laxité des tissus, le précepte est moins formel.

C'est encore à la méthode par glissement qu'appartient le procédé de M. Guérin qu'il a fait connaître en 1862.

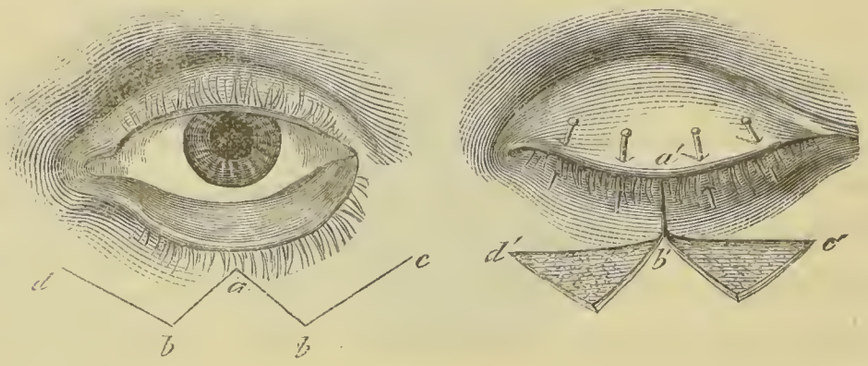

Procédé de M. A. Guérin

Une incision en forme de V ouvert du côté opposé au bord renversé, est pratiquée; deux incisions partant de l'extrémité inférieure des premières sont faites dans la direction des bords palpébraux. On dissèque ensuite les deux lambeaux triangulaires qui résultent des incisions, et on peut les relever de façon que leurs bords, représentant les incisions primitives du V renversé, se confondent. On unit entre eux les lambeaux par la suture à points séparés, de façon que leur point le plus infé-

rieur soit au-dessus du sommet du triangle, qui reste à la place qu'il occupait avant l'opération.

M. Guérin fait remarquer que la vitalité des lambeaux est assurée, car ils conservent de nombreux points de communication avec les tissus voisins. La peau se rapproche autant que possible par ses qualités, de la peau de la paupière à laquelle elle est contiguë.

Dans la séance du 18 mars 1865, il fut présenté à la Société de chirurgie un malade opéré d'après la méthode de M. Guérin et chez lequel un peu d'ectropion paraissait s'être reproduit. Mais M. Dolbeau, qui avait pratiqué l'opération, n'a pas vu que le renversement soit devenu plus prononcé. Dans la thèse de M. Cassius, soûtenue à Paris en août 1865, on trouve quatre observations dans lesquelles on a employé la méthode de M. Guérin.

Dans la première, il y avait ectropion de la paupière inférieure, qui était renversée en totalité. Cet homme eut des accidents syphilitiques qui forcèrent de suspendre tout traitement chirurgical pendant six mois. La cicatrisation des lambeaux fut retardée par la présence de croûtes qui se renouvelaient sans cesse. La désunion des paupières fut faite six mois après, et le résultat fut très-satisfaisant. Plus de deux ans après l'opération le malade allait très-bien.

Une seconde observation, due à M. Foucher, n'est pas très-concluante; car si le résultat n'a pas été tout à fait régulier, on doit attribuer son insuffisance à l'indocilité de la malade et à l'action d'une inflammation érysipélateuse.

La troisième observation est un cas d'ectropion double opéré par la même méthode qui fut appliquée aux deux paupières le même jour. Il survint un érysipèle, mais les lambeaux tinrent parfaitement; c'est une

preuve frappante de leur vitalité dans cette méthode, mais la plaie se désunit et se transforma en une espèce d'ulcère.

La quatrième observation est encore un cas d'ectropion double opéré par M. Guérin ; le bord de la paupière amincie se laissa couper par le fil qui servait à suturer les paupières; on en replaça un autre, qui coupa aussi les tissus au bout de quelques jours.

Revu ces temps derniers, le malade paraît à peu près guéri, bien qu'il conserve des points de suture du côté externe du bord palpébral.

Nous avons là deux succès : un cas qui est encore en traitement et qui paraît devoir guérir, enfin un insuccès, mais survenu sous l'influence d'une complication érysipélateuse : en somme, la facilité d'exécution, la grande mobilité que donne ce procédé et le moyen ingénieux par lequel le lambeau se trouve fixé, font de ce procédé le type de la méthode française, dont il a tous les avantages.

Le procédé de Graefe, que je vais décrire, a été exposé au Congrès ophthalmologique d'Heidelberg en 1864.

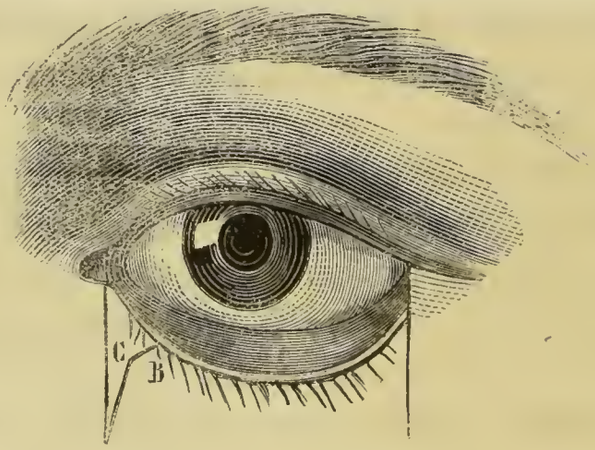

Procédé de Graefe.

Il faut faire une incision immédiatement en arrière du

bord ciliaire, suivant par conséquent la direction du bord libre de la paupière, depuis le point lacrymal jusqu'à la commissure externe ; des deux extrémités de la première incision partent deux incisions verticales et parallèles que l'on prolonge autant que l'on veut; on dissèque ensuite le lambeau quadrilatère qui résulte de l'incision.

Ce lambeau est fixé de bas en haut en faisant exercer une traction sur ses angles supérieurs à l'aide de pinces ; une fois la suture faite, on excise les deux angles supérieurs du lambeau en donnant à l'incision une direction coudée. Il est évident que plus l'angle du coude sera aigu et moins il y aura de distance entre le bord palpébral et l'incision verticale : le plus grand raccourcissement du bord libre correspondra au moment où l'angle sera remplacé par une ligne droite.

La traction que l'on a exercée sur ce lambeau donne à ce procédé, fort ingénieux du reste, les inconvénients des procédés à lambeaux à forte traction.

Je dois à M. le professeur Richet la communication d'un procédé qu'on trouvera décrit tout au long dans l'observation consignée à la fin de cette thèse.

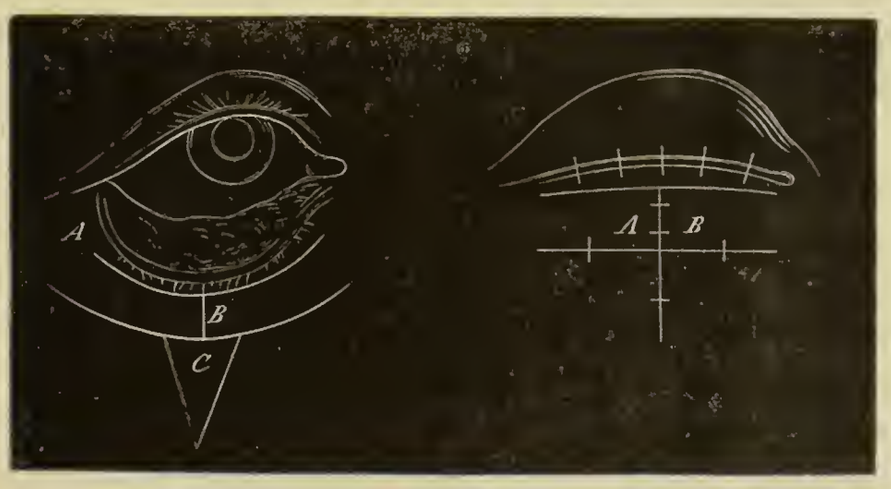

Procédé de M. Richet.

Ce procédé étant une heureuse application de la mé-

thode française, il est nécessaire d'en dire quelques mots ici.

M. Richet a exécuté deux opérations successives dans ce cas : la première fois, il avait employé la méthode de M. Guérin; la seconde, il se servit de son procédé.

Voici l'opération : Incision curviligne, parallèle du bord ciliaire renversé, passant à 2 millimètres au-dessous de l'ectropion et se terminant aux angles interne et externe de l'œil. La paupière est relevée et suturée dans un second temps. Deux autres incisions sont pratiquées, l'une suivant la direction de la première et excentrique à elle; l'autre verticale, réunissant les deux incisions curvilignes par leur milieu. Les deux lambeaux ont ainsi leur base tournée en sens inverse, et on les affronte par leur extrémité libre. L'excision en V que M. Richet ajoute au-dessous de son lambeau diminue l'étendue, et par conséquent la rétractilité de la perte de substance.

Procédé de M. Nélaton. — M. Nélaton n'adopte pas une méthode générale, il modifie ses procédés suivant la lésion à laquelle il doit remédier; son expérience de l'autoplastie lui a montré qu'à chaque cas, pour ainsi dire, répondait une indication spéciale.

On ne peut dénier à M. Nélaton que, l'un des premiers parmi les chirurgiens français, il ait appliqué et vulgarisé par son enseignement les procédés autoplastiques. Dans sa *Clinique chirurgicale*, publiée à Philadelphie par W.-T. Atlee en 1855, on voit que le professeur employait l'occlusion palpébrale dès 1854. C'est sous les auspices de M. Nélaton qu'un médecin distingué des départements, alors son élève assidu, M. le Dr J. Rouyer, a publié, en 1858, dans *le Progrès*, un travail sur la blépharoplastie; quatre observations d'occlusion palpé-

brale, recueillies dans le service de la Clinique, étaient consignées dans cet article important.

M. Nélaton a bien étudié le mécanisme du renversement de la paupière dans l'ectropion ; l'observation déjà citée de la thèse de M. Pierre en fait foi.

Mais c'est surtout à l'occlusion palpébrale et au traitement mécanique de l'ectropion que se trouve attaché le nom du professeur de clinique. Le premier il a montré qu'au point de vue de la physiologie pathologique c'était surtout aux ectropions doubles que convenait l'occlusion temporaire ; c'est à lui que l'on devrait l'avivement des paupières limité à la lèvre interne du bord ciliaire : tous ses auditeurs l'ont entendu insister sur l'intervalle de temps qu'il fallait mettre entre la désunion des diverses portions de la paupière avivée, afin d'apprécier le degré de rétractilité du tissu cicatriciel dont il a si bien montré l'extensibilité, contrairement à l'opinion généralement adoptée. Nous avons cité enfin le succès obtenu par le traitement mécanique seul dans un cas d'ectropion fort intéressant.

Je trouve dans mes notes un procédé fort ingénieux que j'ai vu pratiquer, le 21 avril 1858, pendant que j'étais externe de M. le professeur Nélaton, et que je n'ai vu attribuer à personne. Voici en quoi il consiste :



Procédé de M. Nélaton.

Le premier temps est l'incision de Celse, qui permet de relever le bord palpébral et d'affronter les deux paupières.

Le second temps consiste à faire une seconde incision qui suive la direction de la première et qui la rejoigne au niveau de l'angle externe de l'œil, circonscrivant ainsi un lambeau curviligne à concavité tournée en haut.

On fait ensuite au côté externe du lambeau une perte de substance qui corresponde exactement, par ses dimensions, à l'élévation qu'on veut donner à la paupière inférieure. On vient alors fixer, par des points de suture, l'extrémité du lambeau à la lèvre la plus éloignée de la perte de substance : on fixe aussi les bords du lambeau en commençant par les plus rapprochés de l'extrémité. Un des avantages de ce procédé, c'est qu'il a pour effet de produire l'ascension de la paupière et d'exercer une action constante dans ce sens.

COMPARAISON DES DEUX MÉTHODES.

La méthode française comprend deux classes de procédés bien distincts. Dans les uns, on ne se sert du bistouri que pour tracer le lambeau, dans les autres on fait un lambeau isolé par sa face profonde et ne différant du lambeau de la méthode indienne que par l'absence de torsion : le type, c'est la méthode de Jæger.

Dans la première de ces classes qui mériterait le nom de *méthode par glissement*, on n'a recours qu'à la mobilité de la peau pour obtenir le déplacement nécessaire à la réparation autoplastique. Cette doctrine est exposée tout au long dans Wharton Jones, qui déclare que la laxité du tissu cellulaire permet un déplacement suffisant à un lambeau, et que, pour augmenter cette laxité pendant les jours qui précèdent l'opération, il faut faire mouvoir la peau : c'est assurément un moyen fort ingénieux, mais que je crois incapable de lutter contre une

rétraction cicatricielle ou contre une simple disposition anatomique de la région, comme celle du sourcilier par exemple, qui, adhérant d'une part à l'os et de l'autre à la peau, formerait une barrière infranchissable au glissement.

Dans la seconde variété de la méthode française on gagne plus de terrain, puisqu'on a un lambeau libre par sa face interne et auquel la disparition des adhérences donne une certaine mobilité. Mais là nous trouvons encore une subdivision fort importante à établir. Le lambeau peut tenir à la paupière par sa base et suivre l'organe lorsqu'on fait la réduction du déplacement en se séparant des parties voisines, comme dans la méthode de Wharton Jones, de M. Guérin; dans l'autre, le lambeau adhère aux parties voisines, mais il ne se déplace pas, et ce n'est que par son élasticité seule qu'on obtient l'augmentation de longueur : tel serait le procédé de Serre.

Ce dernier procédé offre peu de complications; il n'y a pas à sa suite de perte de substance laissée à découvert, mais son efficacité est peu grande; elle est mesurée, pour ainsi dire, par le degré de rétractilité du lambeau, encore la présence de tissu cicatriciel peut-elle diminuer cette extensibilité.

Les procédés compris dans l'autre subdivision de la méthode française ont bien plus d'efficacité. Ils sont simples, d'une exécution facile et peuvent donner autant de substance que la difformité peut en exiger.

Mais l'innocuité de ces procédés me paraît avoir été exagérée. Je comprends très-bien que lorsque Wharton Jones trouve une région sourcilière ou frontale saine, où la peau est très-mobile, lorsqu'il parvient à reconstituer sa paupière par simple pression et qu'il réunit par première intention, je comprends, dis-je, les avan-

tages de cette méthode et son innocuité. Mais dans la méthode française modifiée, perfectionnée, si l'on veut, il y a, comme dans la méthode indienne, une perte de substance exposée à l'air, et pouvant donner lieu aux mêmes accidents que la plaie d'emprunt du lambeau.

Ajoutons à cela que dans ces méthodes il y a traction perpendiculaire du tissu cicatriciel : cet inconvénient est, il est vrai, évité en partie dans l'ingénieux procédé de M. Guérin, mais il n'en est pas mois inhérent à la méthode et persiste toujours dans un certain degré.

La méthode française a un avantage incontestable, c'est la beauté des résultats. Quelle que soit l'habileté des opérateurs, on ne peut, dans la méthode indienne, éviter complétement la saillie des lambeaux, et dans des mains mêmes douées d'une habileté très-suffisante l'autoplastie indienne donne parfois de déplorables résultats : il y aurait donc avantage à substituer la méthode française à l'autoplastie à lambeaux. Les résultats auxquels on est arrivé dans cette voie sont remarquables, mais il y a à la méthode une limite qu'il faut savoir reconnaître. Dans les cas de vaste perte de substance avec production de tissu cicatriciel sur une large surface il n'y a qu'un lambeau qui puisse, en se juxtaposant entre les parties divisées, rendre à la région sa souplesse normale.

La méthode française, par un artifice d'incision, peut bien fournir un lambeau mobile, mais ce lambeau est en continuité directe avec les parties auxquelles il a été emprunté et dont on ne peut supprimer l'attraction.

Il n'y a que la méthode indienne qui prenne loin de la région son lambeau, qui, par la direction de la plaie d'avivement, ne puisse exercer de traction perpendiculaire à la cicatrice et qui prémunisse enfin contre l'attraction cicatricielle par le point d'appui que les tissus

sains fournissent aux bords du lambeau. Ne pas voir cela, c'est se refuser à la logique des faits, c'est méconnaître la nature même de l'ectropion cicatriciel.

Cette comparaison des deux méthodes sera faite, du reste, d'une manière bien plus utile lorsque nous étudierons les principales variétés d'ectropion au point de vue du traitement.

La méthode indienne offre un autre avantage important à signaler : dans quelques cas, comme dans celui que M. Richet a présenté à la Société de chirurgie, où une paupière entière était à refaire, il était important qu'il y eût une traction de la paupière à direction constante; M. Richet l'a obtenu avec un lambeau pris sur le front qui tend à élever continuellement la paupière. Je doute qu'il l'eût obtenu par la méthode française. Resterait la comparaison des résultats. Ainsi que nous l'avons dit, il ne peut y avoir identité dans ces résultats, puisque chacune de ces méthodes a sa sphère d'application bien tranchée.

MÉTHODE PAR PIVOTEMENT.

C'est dans la séance du 13 février 1856 à la Société de chirurgie, que M. Denonvilliers, en présentant une malade atteinte d'ectropion double, prit acte de la méthode qu'il mettait en œuvre depuis bien des années, et qui lui a permis de réparer les pertes de substance de la face les plus étendues. Cette méthode n'est pas seulement applicable à la paupière, mais M. Denonvilliers en a fait un si fréquent usage dans cette région qu'il a trouvé l'occasion d'appliquer un certain nombre de procédés.

Donnons d'abord une idée de la méthode :

Cette méthode est intermédiaire aux méthodes indienne et française; tandis que, dans l'indienne, le lambeau décrit un arc de cercle plus ou moins étendu, et subit une torsion au niveau de son pédicule : méthode par torsion; la méthode de M. Denonvilliers en recommandant que le point où l'on taille le lambeau ne fasse jamais plus d'un angle droit avec la perte de substance, a réduit la torsion à un angle qui varie, mais qui, en moyenne, n'est pas de plus de 45 degrés; c'est plutôt une inclinaison, un pivotement qu'une torsion, et c'est à peine si le bord opposé à la plaie, que nous verrons être en général curviligne, subit une légère tension

Ainsi donc, on obtient par cette méthode les avantages de la méthode française; le lambeau est bien appliqué, sans bosselure ni saillie. Par la direction de la plaie, la cicatrice n'est soumise qu'à une traction parallèle qui remédie souvent à un allongement de la paupière et qui ne peut pas reproduire le renversement de cette même paupière.

La méthode française a ce grand avantage d'avoir des lambeaux bien vivants; la difformité qui succède à l'opération est en général à peine apparente, mais on ne peut réparer ainsi les pertes de substance un peu étendues, et quelque ingénieuses que soient ses modifications, la méthode française ne peut espérer de combler les vides énormes que laisse quelquefois à leur place la dissection des cicatrices.

La méthode par pivotement doit donc complétement remplacer la méthode indienne; elle est de plus la seule à employer dès que la difformité exige une réparation un peu étendue.

verticale peu visible, et de plus le bord inférieur du lambeau est maintenu efficacement. M. Denonvilliers a, en

Jetons un coup d'œil sur la manière dont M. Denonvilliers prend et trace un lambeau.

Puisque le pivotement ne doit pas dépasssr l'angle droit et que le lambeau doit venir reformer la paupière, c'est-à-dire se placer horizontalement, la direction du lambeau ne peut dépasser la verticale; c'est du moins la règle générale.

Le siége du lambeau est important à noter : on pourrait, d'après la méthode par pivotement, prendre pour la paupière supérieure le lambeau soit du côté du nez, soit du côté de la tempe; pour la paupière inférieure, la région malaire seule fournit le plus souvent le lambeau. Nous insisterons du reste sur ces détails lorsque nous parlerons des procédés.

La forme du lambeau doit être aussi signalée : bien différents de ceux de M. Jobert, ces lambeaux n'ont pas de pédicule; leur base en est la partie la plus large, aussi la nutrition ne souffre-t-elle pas, et sur une trentaine d'autoplasties faites par M. Denonvilliers, deux fois seulement il y a eu une gangrène du lambeau; une fois à la paupière et l'autre fois à la face, mais dans des conditions toutes spéciales.

Les bords du lambeau se distinguent en bord éloigné de la plaie et en bord voisin de la perte de substance. Les bords sont de longueur inégale, le bord voisin de la plaie remonte moins haut (si nous prenons la paupière inférieure) que le bord éloigné de cette même plaie, il se continue avec la perte de substance à réparer. Quant au bord inférieur, comme il est destiné à border une perte de substance à direction courbe, on l'arrondit à son extrémité, et cette ligne courbe diminue la torsion.

Cette méthode permet encore d'obtenir une cicatrice

effet, comme nous le verrons, le soin de disséquer le bord de la perte de substance, de manière à y encadrer, pour ainsi dire, le bord du lambeau qui prend un point d'appui solide.

Procédés de M. Denonvilliers.

La méthode par pivotement comprend un certain nombre de procédés que nous ne passerons pas tous en revue. Mais il est de certaines variétés d'ectropions dont a forme est identique, que M. Denonvilliers guérit toujours par le même procédé; du moins c'est ce qui résulte d'un certain nombre de dessins que ce professeur a bien voulu mettre entre mes mains. Nous allons décrire l'opération telle qu'elle se pratique habituellement, puis nous décrirons les procédés spéciaux.

PREMIER PROCÉDÉ OU ORDINAIRE. — *Ectropion de la paupière inférieure.*

L'opération se compose de quatre temps.

1er *temps ou temps de dissection.* — Division des cicatrices et dissection des adhérences de façon que le bord palpébral puisse être remis en place, et qu'on se rende exactement compte de la perte de substance.

Incision qui se fait à une distance plus ou moins grande du bord libre, distance qui varie du reste avec l'étendue des cicatrices et leur rapport avec le bord palpébral. On dissèque ensuite la conjonctive avec le bord de la paupière.

2e *temps. Avivement et suture des paupières.* — L'avivement se fait sans empiéter sur le bord de la fente

palpébrale. M. Denonvilliers enlève tout ce bord en une seule fois et en sciant, il faut une grande habitude du bistouri pour agir ainsi. Une fois les bords palpébraux avivés il s'agit d'en faire la suture. M. Denonvilliers se sert de fil d'Écosse très-fin et d'aiguilles très-minces ; il place en général quatre ou cinq points de suture. C'est à la suture à points séparés qu'il faut avoir recours, bien qu'une fois dans le fait de Marie B... (voir 14e obs.), chez laquelle les sutures n'avaient pas tenu dans une première opération, on ait été obligé de faire la suture de Gely, mais en arrêtant les fils après chaque point de suture.

3e *temps. Choix et dissection du lambeau.* — Ce n'est qu'à ce moment que le chirurgien se rend un compte bien exact de la perte de substance, aussi ne peut-on faire un plan d'opération bien déterminé avant ce moment.

Il faut commencer par décoller le bord inférieur de la perte de substance, afin d'encadrer, pour ainsi dire, le bord inférieur du lambeau.

Puis, on choisit et on trace le lambeau.

Le siége en doit varier avec l'état des parties ; dans le cas qui nous occupe, c'est à la région malaire que M. Denonvilliers prend d'habitude son lambeau, s'il n'y a pas de contre-indications.

Ce lambeau doit être à peu près d'un tiers plus grand que la perte de substance. Il est inutile de le tracer avec de l'encre, il y a là une affaire de coup d'œil que les mensurations ne donneront pas. Quand on arrive à la base, on écarte les incisions et l'on a soin de confondre dans une certaine étendue, avec le bord de la plaie, le bord voisin du lambeau, mais on est, en général, obligé de faire une excision de forme variable.

L'épaisseur du lambeau varie suivant la région que l'on veut recouvrir ; mince pour la paupière, il faut faire le lambeau épais pour la partie qui répond à l'os maxillaire, par exemple.

La dissection du lambeau doit se faire de la pointe à la base en évitant d'amincir cette dernière.

4e *temps. Suture du lambeau et pansement de la plaie d'emprunt.* — Il faut laisser s'arrêter l'hémorhagie ; il vaudrait mieux faire une ligature que de voir le sang s'accumuler sous le lambeau.

Le premier point de suture est mis au sommet du lambeau, on s'adresse ensuite au bord le plus éloigné de la paupière, puis au plus rapproché.

La suture est comme celle de la paupière, une suture entrecoupée. M. Denonvilliers, afin d'exercer une légère traction sur chaque point de suture, incline les fils de manière que les points correspondants soient un peu plus internes sur le bord palpébral que sur le bord du lambeau. On comprend très-bien ainsi qu'il y ait une légère traction au niveau de chaque point.

Il ne faut pas multiplier les points de suture palpébraux ; c'est dans l'intervalle des fils, en effet, que se fait l'adhésion, tandis qu'elle manque à leur niveau.

Reste la plaie d'emprunt ; M. Denonvilliers ne veut pas qu'on cherche à en rapprocher les bords ; il faut la panser à l'eau froide.

Quand faut-il enlever les points des sutures ? Ceux de la paupière seulement dès le lendemain. M. Denonvilliers ne veut pas de traction, je lui ai entendu dire que les paupières pourraient être collées avec un pain à cacheter. Du reste, dès le lendemain, le lambeau est devenu tuméfié et il soutient mécaniquement la paupière.

Les fils qui retiennent le lambeau s'enlèvent successivement sans qu'il y ait de jour bien fixe ; c'est le 3e, le 4e, quelquefois le 2e jour.

Le moment de la désunion des paupières ne peut être fixé d'une manière générale ; c'est au bout d'environ un an qu'on peut la tenter, à moins d'indication spéciale.

Tel est le procédé qu'emploie ordinairement M. le professeur Denonvilliers, et dont on retrouvera une reproduction complète au chapitre des phénomènes consécutifs ; mais ce procédé peut subir des modifications, et sans vouloir les donner toutes, je vais montrer comment le chirurgien sait modifier son mode opératoire, suivant les indications :

Ces modifications peuvent porter sur l'ordre dans lesquels se font les divers temps de l'opération. Ainsi, dans la 12e observation de M. Cazelles, la dissection des lambeaux forma le second temps, la suture des paupières formant le 3e. Mais ici nous avons affaire à un autre procédé, à la blépharoplastie par échange, et ce procédé nécessitait cette interversion des temps.

Les modifications peuvent porter sur le mode de suture, sur le point où se fait la désunion des paupières : dans un cas en effet, l'opérateur, au lieu de désunir simplement les paupières, tailla un bord libre dans l'épaisseur de l'une d'elles afin d'obtenir un peu plus de hauteur. Cette observation a été donnée à la Société de chirurgie, en 1856. J'en ai dit assez pour montrer ce que peuvent être ces modifications.

2e PROCÉDÉ OU *procédé par échange*.

Dans ces ectropions si fréquents de l'angle externe et qui ont donné lieu à plusieurs procédés spéciaux, M. Denonvilliers en a imaginé un qu'il a employé plusieurs

fois et que j'ai fait représenter. Ce procédé peut être appliqué dans toutes les régions, et je connais un fait dans lequel il a rendu de grands services pour une cicatrice cervicale.

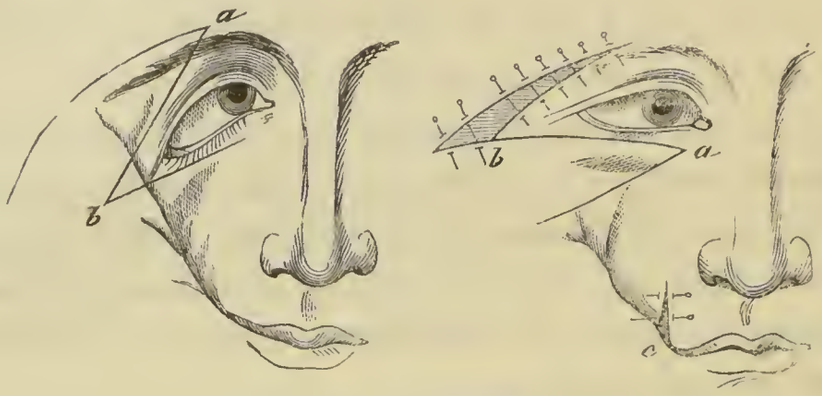

Procédé par échange.

M. Denonvilliers trace deux lambeaux triangulaires à direction croisée : l'un de ces triangles est formé par deux incisions tracées au-dessus et au-dessous du rebord palpébral ; le second triangle a son sommet opposé au précédent : on relève le lambeau supérieur et on pousse à sa place le lambeau inférieur, et sur l'espace laissé libre par ce dernier on applique le second lambeau. On comprend que l'on puisse ainsi relever l'angle palpébral d'une manière notable.

3e PROCÉDÉ ou *procédé en fourche.*

Ce procédé diffère seulement par la manière de tailler le lambeau.

Destiné à réparer la partie interne des deux paupières détruites ; il pourrait peut-être s'appliquer aux cas de perte de substance de la commissure externe.

Je vais le décrire d'après une observation que l'on trouvera à la fin de ma thèse : l'opération fut faite le 6 août 1855.



N° 1. — Procédé en fourche, veuve B*** (Voyez Obs. 6).



N° 2. Procédé en fourche de M. Denonvilliers, veuve B*** (Voyez Obs 6.).

On taille sur la partie moyenne du front, au-dessus de la racine du nez, un lambeau à deux pointes, dont l'une, très-petite, est destinée à compléter la paupière inférieure, tandis que l'autre doit compléter la paupière supérieure. On met des épingles et l'on fait une suture

entortillée pour faire adhérer les parties et réunir la plaie du front.

Il faut encore imposer au malade une plus grande immobilité dans ce procédé que dans le procédé à lambeau ordinaire.

4e PROCÉDÉ ou *procédé de l'angle interne.*

M. Denonvilliers emploie plusieurs procédés pour réparer l'angle interne : nous venons de décrire le lambeau en fourche, qui lui est applicable lorsque les deux paupières ont subi une perte de substance.

Le plus souvent il n'y a qu'un des bords palpébraux détruit. M. Denonvilliers fait alors un lambeau frontal analogue au lambeau en fourche, mais sans bifurcation à son extrémité libre.

Dans une opération, faite à Reims, en présence de M. Landouzy, M. Denonvilliers modifia d'une manière très-ingénieuse son procédé. La saillie du lambeau est une difformité plus grande au niveau de l'angle interne que partout ailleurs, à cause de la dépression qui existe au niveau de ce grand angle. Pour obtenir une adhérence, et par conséquent une dépression, M. Denonvilliers passa un fil dans deux aiguilles : l'une traversa le lambeau de dedans en dehors après avoir été passée de force sous le périoste ; le second fil, passé dans l'autre lèvre de la plaie, vint se nouer au premier.

La dépression de l'angle interne s'est maintenue.

5e PROCÉDÉ ou *procédé par glissement avec rotation.*

Dans la 3e observation de cette thèse, sous le nom de *autoplastie par glissement*, on trouvera décrit un procédé que M. Denonvilliers a employé pour réparer une

solution de continuité avec ectropion de l'angle interne, et qui appartient à la méthode française.

Voici ce procédé : dans un premier temps, on comprend la solution de continuité entre deux incisions, l'une verticale interne, l'autre horizontale ou inférieure, partant de la première et suivant le bord inférieur de a cicatrice. Le deuxième temps consiste à remettre en place la muqueuse renversée. Dans le troisième temps, on pratique deux incisions, l'une verticale, partant du dessous du point lacrymal, l'autre perpendiculaire à la première.

Le lambeau disséqué est appliqué sur la surface saignante primitive. On fait la suture du bord vertical du lambeau à l'aide de deux points de suture; deux aussi sont placés sur le bord horizontal.

Ce procédé fort ingénieux effectue le redressement de la portion interne de la paupière, par un mouvement de rotation de cette partie autour d'un point fixe qui est constitué par la base du lambeau.

APPRÉCIATION DE LA MÉTHODE.

Voici quelques-uns des procédés employés par le chirurgien français, qui, de l'aveu général, a obtenu des lambeaux autoplastiques les plus beaux résultats.

Cette supériorité de résultats, il la doit à une habileté et surtout à une sûreté de main peu commune, mais il la doit surtout à la rectitude de ses combinaisons : tout le monde sait avec quelle sage lenteur et quelle réflexion M. Denonvilliers procède aux autoplasties; j'ai cru de plus m'apercevoir, en étudiant avec soin les diverses opérations pratiquées par M. Denonvilliers, que c'était

par des constructions géométriques qu'il adaptait ses lambeaux aux pertes de substance; puis, en face de la lésion, il pouvait, sans changer son plan d'opération, en modifier les détails.

M. Denonvilliers, en effet, n'a pas une méthode ni un procédé; en face de la lésion, il cherche le meilleur moyen de la faire disparaître, et c'est par la pratique répétée de l'autoplastie qu'il est arrivé à trouver les principes généraux de sa méthode, seule applicable, je le crois bien, aux vastes pertes de substance.

Aussi n'est-ce pas assez de dire avec M. Cazelles que M. Denonvilliers, en combinant la méthode indienne avec la suture des paupières, a pu obtenir des résultats tout à fait nouveaux, avec M. Filhol que sa méthode est intermédiaire aux méthodes indienne et française; il faut montrer quelle marche M. Denonvilliers suit dans l'autoplastie, et comment, s'élevant au-dessus des méthodes et des procédés, il a jeté un coup d'œil d'ensemble sur la réparation autoplastique et posé un certain nombre de principes qui sont désormais passés dans la science et auxquels obéissent tous les chirurgiens français. Ces principes constituent un corps de doctrine applicable aussi bien aux cas simples qu'aux cas compliqués. C'est cette vue générale de l'autoplastie que nous allons exposer en quelques lignes.

Le premier temps, c'est la libération de l'organe. Retenue par une bride, attirée par une cicatrice, la paupière ne peut remonter à son niveau; il faut détruire l'obstacle, disséquer les adhérences, sectionner la bride. Ce temps ne peut donc être réglé; ce n'est souvent qu'après des tâtonnements infinis que le chirurgien parvient à remettre à leur place les bords palpébraux, et il faut cependant arriver à la perfection en autoplastie,

où une difformité ne peut être remplacée par une autre difformité.

On passe alors au second temps.

L'organe est remis en place, il faut le fixer; nous rencontrons ici cette heureuse modification de M. Mirault, l'occlusion temporaire, que M. Denonvilliers a acceptée de suite, bien que la fixité qu'elle détermine ne soit pas aussi grande qu'elle le paraît au premier abord.

Ce n'est qu'après ce second temps que l'on peut se rendre compte de la difformité et apprécier l'étendue de la perte de substance; on est quelquefois étonné, après la dissection des adhérences, de voir combien il faut modifier l'idée qu'on se faisait de la réparation nécessaire. C'est pour cela que M. Denonvilliers insiste beaucoup sur la décision rapide que doit prendre le chirurgien après le second temps.

La perte de substance à combler est donc très-variable. Il ne s'agit pas en effet, dans tous les cas, de refaire une paupière comme on refait un nez qui manquait; la paupière persiste bien souvent, il s'agit seulement de la remonter, et c'est plutôt une génioplastie qu'une blépharoplastie que l'on pratique.

D'après ce rapide exposé, on voit donc que, dans tous les cas simples, le chirurgien n'accomplira pas tous les temps de la méthode générale; il s'arrêtera au premier, quelquefois au second, si, comme dans le cas de l'étudiant opéré par M. Denonvilliers, on se contente de la méthode de Celse avec occlusion palpébrale.

Ce n'est que dans le cas de perte de substance que l'on devra faire l'autoplastie, et nous nous trouvons alors en face de ces procédés nombreux entre lesquels il faut faire un choix et que M. Denonvilliers emploie lorsqu'ils lui paraissent remplir le but qu'il veut atteindre.

OPÉRATIONS DE PERFECTIONNEMENT.

La perfection que demandent les résultats de l'autoplastie est cause que depuis quelques années les chirurgiens n'ont pas craint de faire plusieurs opérations successives. Il y a là, on le sent très-bien, une affaire de tâtonnement, ce n'est qu'avec la plus grande circonspection qu'il faut retoucher au lambeau, car une ablation trop étendue serait irréparable.

Dieffenbach a insisté sur ce point ; mais le plus bel exemple que l'on puisse donner des opérations de perfectionnement est l'observation de M. Denonvilliers si souvent citée, et présentée à la Société de chirurgie à plusieurs reprises, celle de Marie B..., que nous reproduisons avec les planches. Le chirurgien fit quatre opérations successives, et à la suite il existait encore un petit ectropion à la paupière inférieure ; la muqueuse se voyait en ce point, l'œil était du reste bien recouvert et la muqueuse était saine.

Ces opérations de perfectionnement ont en général peu de gravité et ne compromettent en rien les résultats déjà obtenus.

Souvent même le chirurgien n'a pas voulu faire du premier coup la réparation autoplastique complète, afin de ne pas trop demander et au hasard d'une double opération et au hasard de la cicatrisation que bien des conditions peuvent modifier : l'opérateur se réserve ainsi un moyen de réparer ce qui aurait pu être compromis. Mais si le chirurgien arrête un plan d'opérations successives, il faut qu'il s'impose une marche invariable et qu'il accomplisse toutes les phases du traitement avec une suite rigoureuse. C'est en effet la rigueur avec laquelle chaque temps de l'opération doit

être accompli, c'est la limite exacte qu'il faut savoir donner à ses incisions qui feront toujours de l'autoplastie une opération variable dans ses résultats même avec l'emploi du même procédé.

ACCIDENTS ET COMPLICATIONS DE LA BLÉPHAROPLASTIE.

Nous ne parlerons pas des accidents qui peuvent survenir pendant l'opération, et d'ailleurs l'hémorrhagie qui se produit quelquefois dans la dissection du lambeau se saurait être sérieuse.

Les accidents généraux consécutifs à l'opération, la fièvre traumatique, l'agitation, le délire, sont exceptionnels et dépendent d'une susceptibilité particulière de de l'opéré.

Il n'en est plus de même de quelques autres accidents, qui n'ont été que trop souvent observés. Les principaux sont : l'érysipèle, la gangrène, la suppuration du lambeau.

L'érysipèle n'offre rien de spécial à l'opération elle-même, mais il en compromet presque toujours gravement le résultat en empêchant la réunion, quand il n'entraîne pas des accidents plus sérieux, dont la mort a été quelquefois la suite.

La gangrène du lambeau est générale ou partielle. Dans le dernier cas, si elle est très-limitée, elle peut n'avoir qu'une médiocre importance ; il n'en est pas de même dans le premier ; on le comprend facilement.

La gangrène était beaucoup plus fréquente autrefois, (alors qu'on n'employait que la méthode indienne), qu'elle ne l'est aujourd'hui. Dieffenbach se préoccupait à tort de la réaction inflammatoire trop vive qu'il sup-

posait se produire dans le lambeau immédiatement après l'opération ; c'est le contraire qu'il faut craindre quand on emploie la méthode indienne. Avec la méthode française on a un lambeau à large base et dont la nutrition est en général suffisamment assurée.

M. Denonvilliers, sur une vingtaine de blépharoplasties, n'a eu qu'un cas de gangrène, encore l'attribue-t-il à ce que le tissu cicatriciel dans lequel il avait taillé ce lambeau, comme il le fait souvent, se continuait à une profondeur plus considérable que d'ordinaire.

M. Dolbeau a observé également un cas de gangrène.

La suppuration du lambeau est, comme la gangrène, plus ou moins grave, suivant qu'elle est générale ou partielle. Elle résulte d'une réaction inflammatoire trop vive, ou bien elle est la conséquence de l'érysipèle ainsi que nous l'avons indiqué. On peut cependant, dans bien des cas, obtenir une réunion secondaire, par un traitement attentif.

Les résultats que donnent les opérations de blépharoplastie ne sont pas toujours également satisfaisants.

Non-seulement, il peut arriver que l'opération n'ait qu'incomplétement remédié à la difformité qu'elle devait combattre, mais elle peut encore entraîner après elle des inconvénients non prévus. Cela est rare cependant. La thèse de M. Cazelles renferme une observation de Von Ammon, dans laquelle il y eut, après la guérison, une étroitesse marquée de l'orifice palpébral.

L'exubérance, la *gibbosité* du lambeau indiquée par Blandin, plus rare aujourd'hui, tenait aux dimensions exagérées que l'on était obligé de donner au lambeau à l'époque où l'on n'avait pas de moyens de contention suffisants.

M. Denonvilliers a vu assez souvent cette difformité chez les opérés de A. Bérard. Aujourd'hui l'occlusion

des paupières permet d'éviter cet inconvénient, et de ne donner au lambeau que juste les dimensions nécessaires.

SOINS CONSÉCUTIFS.

Les soins consécutifs ont, dans la réussite de l'opération, une importance qui n'a point échappé aux chirurgiens qui se se sont occupés d'autoplastie.

M. Denonvilliers s'attache aux plus minutieux détails qui doivent contribuer au succès, et met toute sa sagacité à seconder les efforts de la nature, afin de prévenir toute tendance à l'écartement et au retour de la difformité.

Aussitôt après que le chirurgien a taillé et disséqué son lambeau, en suivant les règles de la méthode qu'il a jugé utile d'appliquer, il faut avant d'opérer la réunion immédiate des parties, attendre que le sang cesse de couler; puis les bords de la perte de substance et ceux du lambeau sont soigneusement débarrassés de tous les caillots ou corps étrangers qui peuvent s'y trouver et ils sont affrontés et unis par la suture.

On a employé la suture entortillée, la suture entrecoupée et la suture de Gély.

M. Denonvilliers préfère la suture entrecoupée et recommande de ne pas multiplier les points de suture; car c'est surtout dans leur intervalle que se fait la réunion, et, s'ils étaient trop nombreux, ils pourraient amener la gangrène du lambeau.

La juxtaposition des parties sera encore favorisée par l'application de bandelettes de diachylon, surtout quand on a affaire à un ectropion de l'angle interne ou de l'angle externe, tous les mouvements des paupières aboutissant à ces angles. On recommandera aussi au

malade d'éviter le plus possible toute espèce de mouvements de la face.

Enfin l'on appliquera des compresses d'eau froide, qui devront être renouvelées fréquemment. « Elles agissent, dit Blandin, en stimulant doucement le système capillaire frappé d'atonie par le défaut d'influx nerveux. et l'aident à se débarrasser du sang qui l'engorge. »

Plusieurs questions importantes se présentent naturellement ici : quand doit avoir lieu le second pansement, — quand, l'enlèvement des sutures?

M. Denonvilliers recommande de renouveler le premier pansement dès le lendemain de l'opération.

Les bandelettes agglutinatives se mouillent et perdent leur action contentive; le chirurgien les enlève, et, pour que leur action ne cesse pas, les mains d'un aide sont appliquées de façon à soutenir les téguments de la pommette et à maintenir les parties dans la position convenable.

Puis les points de suture sont enlevés en totalité ou en partie, suivant que le chirurgien l'a décidé; le gonflement des paupières suffit à les maintenir en contact.

M. Denonvilliers, pour seconder la réunion, emploie une douce compression. Après avoir recouvert les parties avec un linge glycériné, il applique des boulettes de charpie destinées à combler les vides, et, par-dessus celles-ci, des bandelettes de diachylon passent à la manière d'un pont et prennent leur point d'appui sur des parties éloignées.

Les pansements sont renouvelés les jours suivants.

S'il survenait une légère hémorrhagie, on appliquerait un morceau d'agaric. Des boulettes de charpie feraient une légère compression.

La conduite sera la même si le lambeau tuméfié venait à se décoller.

Les sutures, avons-nous dit, si elles n'ont pas été enlevées en totalité le second jour, seront enlevées successivement les jours suivants ; dans une observation de M. Denonvilliers on voit qu'elles furent enlevées le troisième, quatrième, cinquième jour.

Le malade sera maintenu pendant quelques jours à la diète, on lui prescrira des bouillons et on surveillera la liberté du ventre.

Si le lendemain de l'opération ou dans les premiers jours on observait une céphalalgie intense, de la douleur dans la région, un pouls plein, on pourrait pratiquer une saignée.

Enfin on surveillera la position du malade dans son lit, et on éloignera toute impression morale ou physique qui serait de nature à compromettre le succès de l'opération.

PHÉNOMÈNES CONSÉCUTIFS.

Après un temps plus ou moins éloigné de l'opération, il survient quelquefois certaines modifications intéressantes dans le lambeau.

« Au moment de la dissection, on a noté la diminution et même la disparition complète de la sensibilité ; à mesure qu'on s'éloigne du jour de l'opération, et que l'agglutination est plus ancienne, la fonction des tissus se rétablit ; toutefois il est rare de ne remarquer aucun trouble de l'innervation. Quelquefois si on pique le lambeau avec une aiguille, la sensation est perçue à la place qu'il occupait ; d'autres fois, mais plus rarement, à la vérité, si on touche la région où il était, il perçoit la sensation à la nouvelle place qu'il occupe.

« Ces faits, contestés par Dieffenbach, ont été bien observés par beaucoup de chirurgiens, en particulier

par Blandin et Lisfranc. Au bout d'un certain temps, qui est variable, ces phénomènes nerveux diminuent et finissent par s'éteindre ; les imperfections disparaissent et l'opéré jouit sans trouble du bénéfice de son nouvel organe. » (Thèse de Pierre.)

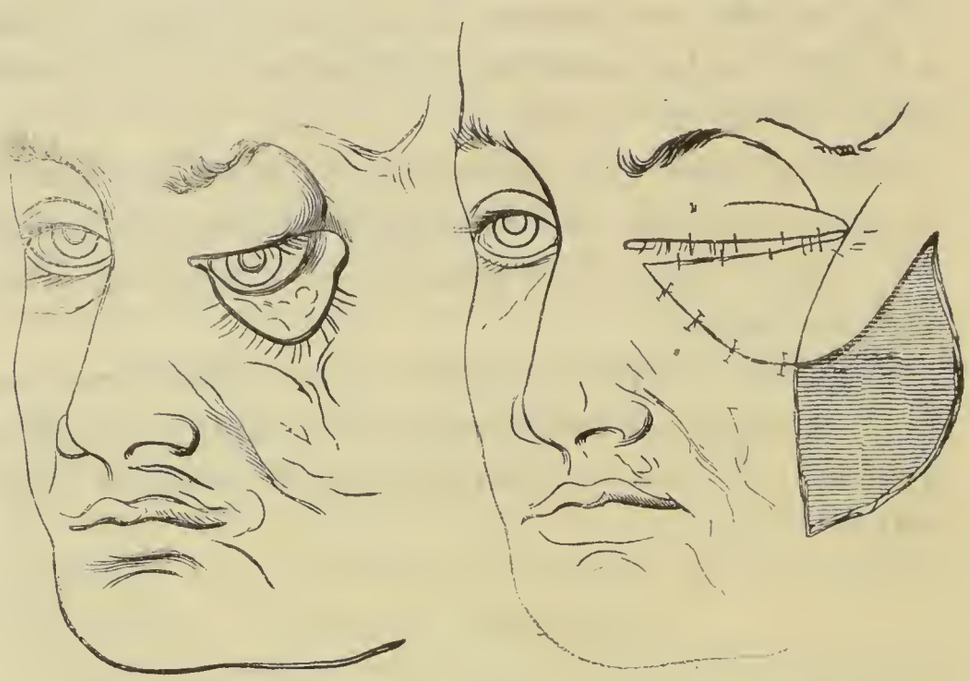

N° 1. — Etat le 13 février. N° 2. — Jour de l'opération, 14 février.

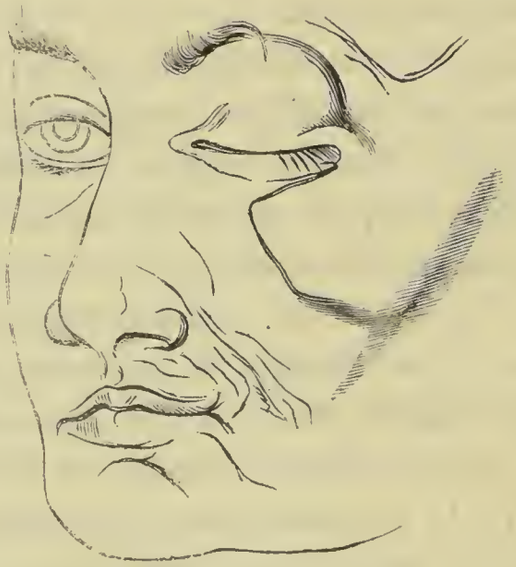

N° 3. — État le 1er avril

Dans la suite le lambeau se raccourcit. On voit dans

la 22e observation de Cazelles que le lambeau avait avant l'opération 9 centim. sur son bord supérieur, 99 millim. sur son bord inférieur. Six mois après il n'avait plus que 7 centimètres. Chez le malade dont nous donnons trois reproductions, on voit la diminution considérable de longueur du lambeau dans la figure 3, et cependant les dimensions ont été prises six semaines seulement après l'opération. Le n° 2 représente le lambeau le jour où M. Denonvilliers opéra le malade, et le n° 1 l'état avant l'opération.

Le lambeau acquiert aussi plus de souplesse, comme M. Denonvilliers l'a observé chez plusieurs de ses opérés. Dans un cas où le lambeau présentait une gibbosité, M. Richet fit construire par M. Charrière un appareil compresseur, mais l'opéré ne le porta pas un temps suffisant pour que l'on pût juger de l'effet produit.

On a encore observé la conservation des mouvements des paupières, même dans des cas où la paupière avait été restaurée en totalité, et où par conséquent il n'y avait pas conservation des fibres de l'orbiculaire. On peut admettre que le lambeau cutané reçoit ses mouvements des muscles voisins de la face, par suite de l'adhérence de quelques-unes de leurs fibres avec la cicatrice.

M. Richet, chez un malade auquel il avait refait une paupière de toutes pièces, a observé au bout de sept ans que la paupière rapportée était très-mobile et venait parfaitement au contact de la supérieure.

Il faut noter aussi l'influence favorable de la reconstitution de la paupière sur l'état de l'œil ; la conjonctivité disparaît, la cornée redevient le plus souvent transparente, l'épiphora ne se montre que lorsque le malade s'expose à l'air vif; il cesse même quand le point lacrymal inférieur est oblitéré ou ne peut, par suite de sa déviation, puiser les larmes dans le lac lacrymal.

OCCLUSION DES PAUPIÈRES.

Procédé de M. Mirault.

Il y a longtemps que les chirurgiens ont constaté la difficulté, l'impossibilité même que l'on éprouve à s'opposer à la rétraction du tissu cicatriciel qui amène l'ectropion, et dans les opérations de blépharoplastie les mieux combinées, cette rétraction est venue trop souvent encore gâter les résultats.

Les moyens ordinaires de contention des plaies, les bandelettes agglutinatives, sont en effet insuffisants pour maintenir le rapprochement des paupières, ou du moins ils n'ont donné que de trop rares succès, et dans des cas encore où il ne s'agissait nullement de lutter contre la rétraction du tissu inodulaire.

C'est ainsi que Pétrequin en 1838, comme l'indique M. Filhol dans une thèse récemment soutenue à la Faculté de Paris, avait pratiqué l'occlusion des paupières au moyen de taffetas d'Angleterre pour guérir un ulcère de la cornée.

Mais c'est M. Mirault, d'Angers, qui le premier, en 1842, eut l'idée de réunir par la suture les deux paupières et de maintenir leur fusion pendant un temps suffisant pour n'avoir plus à craindre la rétraction consécutive du tissu de cicatrice.

Cependant M. Mirault ne publia son procédé qu'en 1851 (*Annales d'oculistique*, t. XXV, p. 121). Il rapportait deux observations dans lesquelles il en avait obtenu un résultat satisfaisant.

Nous trouvons dans les *Bulletins de la Société de chi-*

rurgie (t. X, 1859, p. 72) un rapport de M. Verneuil sur une observation du Dr Julliard (de Genève), datant de 1846. Il résulterait de cette observation que, à propos de ce cas, M. le Dr Roche avait proposé quelque chose comme la suture du bourrelet muqueux de la paupière supérieure au bord libre de la paupière inférieure. Mais ce projet ne fut pas mis à exécution. D'ailleurs les détails ne sont pas assez précis pour que ce document ait une véritable valeur dans l'histoire de l'occlusion chirurgicale des paupières.

C'est à M. Maisonneuve qu'appartient la première publication sur ce sujet; son observation se trouve dans la *Gazette des hôpitaux* (1847, n° 2).

MM. Guersant et Huguier ne tardèrent pas à employer ce procédé, et depuis 1854, MM. les professeurs Nélaton et Denonvilliers l'ont souvent mis en usage avec succès.

M. Rouyer (*Progrès médical*, 9 juillet 1858) a réuni dans son travail seize observations appartenant à ces deux chirurgiens.

La thèse de M. Cazelles (1860) renferme de précieux renseignements sur les opérations d'ectropion pratiquées par M. Denonvilliers, et relate également une observation due à M. Richet.

La thèse de M. Cassius (Paris, 1865, *De la Blépharoplastie*) contient trois observations de M. A Guérin, dans lesquelles ce chirurgien a combiné son procédé blépharoplastique avec l'occlusion chirurgicale des paupières.

M. Filhol, à l'intéressante thèse duquel nous empruntons ces détails historiques et bibliographiques, a dressé un tableau de toutes les observations publiées dans lesquelles l'occlusion des paupières a été employée, et il y a joint six observations recueillies à Lyon dans le service de M. Ollier. De ces six observations, quatre seule-

ment ont trait à la cure de l'ectropion ; les deux autres sont des exemples d'*occlusion préventive* des paupières, pratiquée avant l'ablation de tumeurs épithéliales de la joue.

Nous pouvons enfin ajouter à tous ces matériaux la description d'un procédé nouveau d'occlusion des paupières, encore inédit, et que nous devons, ainsi que l'observation qui l'accompagne, à M. Mirault, d'Angers. Nous y reviendrons plus loin.

L'occlusion chirurgicale des paupières ne comprend en réalité que deux temps : 1° l'avivement du rebord palpébral ; 2° la suture.

Mais, comme l'occlusion, à moins qu'elle ne soit pratiquée à titre d'opération préventive, est toujours précédée, lorsqu'on l'applique à la cure de l'ectropion, de l'incision de la cicatrice ou d'une opération d'autoplastie, nous pouvons, avec M. Filhol, admettre qu'elle s'effectue en trois temps.

Premier temps. Il nous suffira d'indiquer que ce premier temps peut consister dans la simple incision de Celse ou la dissection complète de la paupière renversée, comme dans l'exécution des procédés les plus compliqués de la blépharoplastie. Les observations de M. Ollier prouvent que le plus souvent la division de la cicatrice et la dissection de la paupière suffisent pour ramener au contact les deux bords palpébraux, même dans les cas les plus graves, puisque dans l'observation 4 (Filhol, thèse citée), où cette dissection a été exécutée, les deux bords palpébraux étaient, avant l'opération, distants de 7 centimètres.

Deuxième temps. Les paupières pouvant se toucher par leurs bords, on en pratique l'avivement.

M. Mirault, dans sa première opération, avait excisé

un bourrelet de conjonctive en arrière du rebord palpébral, correspondant à toute la longueur de celui-ci, et les parties avivées se répondaient par une assez large surface.

Dans sa deuxième opération, l'avivement n'avait porté que sur trois points de la paupière supérieure, et il avait obtenu l'occlusion par trois petites brides correspondant aux points avivés. Mais il a reconnu lui-même que ce moyen était insuffisant et que les brides trop faibles se laissaient distendre de bonne heure.

On doit en général, comme le fait M. Nélaton, exciser sur la face conjonctivale un bourrelet de 2 à 3 mill. de largeur, sur toute la longueur du rebord palpébral, jusqu'aux points lacrymaux, et immédiatement en arrière du point d'implantation des cils qu'il faut respecter.

L'excision se fait avec des ciseaux courbes ou avec le bistouri.

Deux fois M. Denonvilliers a renversé fortement en dedans les bords ciliaires et mis en contact par la suture les lèvres de la plaie cutanée qui résultait de la dissection des paupières (Filhol, thèse, p. 33).

Troisième temps. Il consiste dans la suture.

Lorsque l'écoulement de sang est à peu près arrêté, on réunit les surfaces avivées par des points de suture dont le nombre ne dépasse pas quatre ou cinq en général.

MM. Mirault et Guérin, ainsi que M. le professeur Nélaton, ont employé la suture entortillée. M. Maisonneuve fit usage de la suture enchevillée.

On a adressé cependant à ces deux modes de suture des reproches assez fondés.

M. Denonvilliers préfère la suture à points séparés et emploie un fil très-fin.

M. Ollier a fait usage du fil d'argent. Il met ordinairement trois points pour maintenir les paupières, puis il achève le rapprochement en passant des points intermédiaires avec un fil métallique capillaire.

La réunion des paupières par première intention s'obtient fréquemment par ce procédé, et l'on enlève ordinairement les fils après trente-six ou quarante-huit heures. D'après M. Denonvilliers on peut enlever les fils au bout de vingt-quatre heures; au bout de ce temps le gonflement de la paupière accolle suffisamment les deux bords palpébraux. Lorsque la suture a manqué sur quelques points, on peut essayer de passer de nouveaux fils pendant les premiers jours afin d'obtenir une réunion secondaire.

M. Denonvilliers, dans une observation que nous publions à la fin de cette thèse, avance que la réunion secondaire a peu de chance de réussir.

Si l'avivement a été fait sur toute la longueur du rebord palpébral et si la réunion est complète, la cicatrice est suffisamment solide pour résister indéfiniment; dans le cas contraire, les brides partielles s'allongent quelquefois et l'occlusion est imparfaite.

En ne réunissant pas les bords des paupières au niveau du grand angle, on a ménagé une issue aux larmes et aux produits de sécrétion de la conjonctive. Cette ouverture permet de faire, au besoin, des lavages.

Ainsi que le fait remarquer M. Filhol, les accidents qu'on supposerait devoir se produire assez fréquemment après l'occlusion des paupières, n'ont pas été observés; quand il s'en est produit ils dépendaient de l'opération de blépharoplastie elle-même, comme l'érysipèle, la gangrène du lambeau.

Tout au plus peut-on signaler la déchirure du rebord

palpébral, lorsque la suture a été mal faite, comme accident propre à l'occlusion.

Quant au globe oculaire il n'a jamais paru souffrir du contact permanent des paupières; au contraire, l'occlusion a semblé favoriser la disparition des inflammations oculaires.

Rappelons que Pétrequin avait pratiqué l'occlusion des paupières pour guérir un ulcère de la cornée.

La durée de l'occlusion ne peut être fixée rigoureusement. On comprend qu'elle devra être d'autant plus prolongée que l'on aura eu à remédier à un ectropion plus considérable, et que le tissu de cicatrice se sera produit sur une plus grande étendue.

Avec l'autoplastie, en général la rétraction cicatricielle ne saurait avoir une durée bien longue; c'est au bout d'un an, le plus souvent, que la désunion des paupières a été effectuée et l'ectropion ne paraît pas s'être reproduit.

Dans les deux cas seulement où M. Ollier a pratiqué l'occlusion préventive, il a désuni les paupières au bout de deux mois.

Mais dans trois autres observations, le même chirurgien après deux ans, croyait encore prudent de laisser subsister l'occlusion qui, d'ailleurs, ne faisait nullement souffrir ses opérés.

C'est ici le lieu d'indiquer que l'occlusion des paupières doit quelquefois rester définitive. C'est ainsi que trois fois M. Denonvilliers a suturé les paupières pour recouvrir, d'une manière permanente, un globe oculaire devenu impropre à la vision.

M. Dolbeau a pratiqué récemment cette opération sur un malade du service de M. Jobert, à l'Hôtel-Dieu.

Pour ce qui est du procédé à suivre dans la désunion des paupières, on peut agir de deux façons : couper

d'un seul coup les adhérences, ou les sectionner graduellement.

M. Mirault a eu recours au premier mode.

MM. Denonvilliers et Nélaton préfèrent l'incision successive; ils n'incisent à la fois qu'un ou deux millimètres et surveillent attentivement la paupière à mesure qu'elle devient libre.

M. Nélaton a fait remarquer que dans le cas où la réunion n'a pas été complète, et où il s'est produit un strabisme interne ou externe, comme cela a été observé, il y a tout avantage à ne faire que peu à peu la section des adhérences, pour que le strabisme se corrige lui-même graduellement.

Nouveau procédé d'occlusion des paupières.

Nous plaçons ici la description d'un nouveau procédé opératoire qui a été mis en usage par M. Mirault en 1862 et qui n'a pas encore été publié. Dans ce procédé, l'occlusion des paupières nous paraît avoir été combinée avec l'autoplastie ; mais c'est surtout dans le but d'obtenir une occlusion solide et durable qu'il a été imaginé. On pourrait peut-être aussi rapprocher ce procédé de celui qui a été suivi dans les expériences de greffe animale tentées dans ces derniers temps dans un tout autre but.

Il s'agissait, chez le malade de M. Mirault, d'un ectropion considérable de la paupière supérieure gauche, consécutif à une brûlure ; le déplacement de la paupière était extrême, puisque son bord libre atteignait avec le sourcil, attiré lui-même en haut et en dehors, l'apophyse orbitaire externe du frontal. La peau du front était transformée en tissu de cicatrice.

Craignant de ne pouvoir arriver par la simple dis-

section à ramener les deux bords palpébraux en contact pour les suturer ensuite, et jugeant cependant indispensable l'occlusion des paupières, M. Mirault procéda de la manière suivante :

Il tailla dans la peau du front un lambeau triangulaire à sommet supérieur de 5 cent. environ de hauteur, dont la base répondait à peu près au diamètre transversal de l'orbite. Le lambeau fut disséqué de son sommet vers sa base, de façon que la face adhérente de la paupière supérieure se trouva libre, et qu'en renversant de haut en bas le lambeau cutané, la face muqueuse de celle-ci venait s'appliquer sur le globe oculaire. Une incision à concavité supérieure fut pratiquée sur la paupière inférieure, parallèlement au rebord orbitaire et à 1 cent. du bord palpébral. Les deux extrémités de cette incision restaient éloignées de celles du lambeau supérieur de 15 à 20 millimètres.

Sur la partie moyenne de la convexité de cette incision, le chirurgien fit tomber une incision perpendiculaire comprenant la peau de la joue. Les deux lambeaux triangulaires ainsi formés furent disséqués de leur sommet vers leur base, et en s'écartant constituèrent comme deux volets dont la face profonde vint s'appliquer sur la face cruentée du lambeau supérieur renversé.

Des points de suture maintinrent réunis les trois lambeaux, qui se répondaient ainsi par de larges surfaces saignantes.

(Pour les détails opératoires, voir l'observation reproduite plus loin avec deux figures.)

Le résultat de cette opération fut satisfaisant. La paupière supérieure se trouvait ramenée sur le globe de l'œil et l'occlusion palpébrale était assurée par cette large bride, formant pont, qui était greffée dans la peau de la joue.

La cicatrisation de la plaie frontale s'opéra régulièrement, et au bout de six semaines, lorsque le malade fut perdu de vue, la bride, quoique notablement rétrécie, avait encore 16 millimètres au point le plus étroit et maintenait bien l'occlusion. La portion interne de la paupière restaurée se trouvait à découvert, mais était revenue à sa position normale. L'œil n'avait pas souffert, et le malade était content du résultat; malheureusement il n'est pas revenu au bout d'un an, comme il le devait faire, et il a été impossible de le retrouver.

Pour libérer les paupières, il est évident qu'une simple incision n'eût pas suffi, et qu'il eût fallu opérer l'excision de la bride unissante sur une certaine hauteur.

Quoi qu'il en soit, ce procédé opératoire paraît destiné à remédier surtout aux cas d'ectropion très-considérable, dans lesquels la dissection seule de la paupière renversée ne permettrait pas de ramener au contact les bords palpébraux pour les suturer.

CONSIDÉRATIONS GÉNÉRALES.

Il s'est passé pour la thérapeutique de l'ectropion un fait qui a dû se présenter pour toutes les affections qui reconnaissent des causes anatomiques variées, c'est l'indécision du traitement et les brusques retours qu'on lui voit subir d'une méthode à une autre méthode, d'un procédé à un autre procédé. Les procédés anciens que l'on croyait abandonnés reparaissent de temps en temps, rajeunis pour ainsi dire par le succès, puis l'oubli se fait de nouveau, et cependant notre époque est une preuve que la méthode de Celse, que la méthode d'Antyllus ou d'Adams sont encore aussi efficaces que par le passé.

C'est qu'il manquait aux observateurs de l'antiquité d'avoir porté l'analyse dans les lésions de l'ectropion, il leur manquait de s'être rendu compte de la difformité à laquelle ils s'attaquaient, et le succès de tel ou tel procédé, sans connaissance de cause, était la règle de leur détermination. Aussi n'avaient-ils de modération ni dans leur enthousiasme ni dans le blâme qu'ils portaient.

C'est ainsi que nous avons vu la méthode de Celse régner jusqu'à Maître-Jan, Bordenave lui substituer la méthode de Paul d'Égine, qui bientôt elle-même, par les efforts de Reil, céda de nouveau le pas à l'antique méthode du médecin romain. Puis l'excision revint à la mode jusqu'au moment où Scarpa vint limiter son succès.

Ces leçons frappantes données par l'histoire de l'art

auraient dû empêcher les chirurgiens de chercher un moyen unique, une sorte de panacée de la difformité. On avait fini cependant par faire une distinction entre les ectropions, mais cette distinction n'était guère anatomique ; on distinguait les ectropions en ceux qui étaient curables et ceux qui ne l'étaient pas : je n'ai pas besoin de dire que ces derniers étaient les ectropions cicatriciels, que Tagliacozzi, Graefe, Carpue, devaient, par leurs travaux sur l'autoplastie, rendre tributaires de la chirurgie réparatrice. Du reste, l'analyse anatomique faite à cette époque n'aurait peut-être pas eu autant de portée, à cause de l'état arriéré de la physiologie, et surtout de la physiologie pathologique. Celse, si l'on veut, et Roger de Parme avaient saisi l'indication de la perte de substance en écartant les lèvres de la plaie avec de la charpie ou une lame de plomb interposée ; il leur manquait de connaître le tissu inodulaire, et comprenant l'indication, ils ne pouvaient la remplir.

Encore l'idée de l'incurabilité des ectropions n'est-elle pas nouvelle. Celse dit très-explicitement qu'on ne peut guérir que les ectropions dans lesquels la perte de substance n'est pas très-étendue ; Bordenave et Scarpa n'ont pas d'autre doctrine.

Ainsi que le dit très-bien M. Denonvilliers, tout réussit, on peut tout employer, mais il faut savoir ce qui réussira. Les moyens perfectionnés mis en usage à notre époque, la blépharoplastie, la suture palpébrale, ne sont pas plus applicables à tous les cas que l'incision de Celse ou l'excision de Paul d'Égine. Les lésions sont multiples, variables à l'infini dans leur degré et leur disposition, mais dans leur nature elles peuvent se rapporter à un certain nombre de types ressortissant au domaine de l'anatomie pathologique.

La première chose à faire, ce n'est donc pas de modifier à l'infini des procédés qui, pour une lésion de ce genre, peuvent être multipliés presque à volonté; il faut saisir les indications qui font que telle ou telle méthode est applicable.

C'est à notre époque qu'on a fait cette analyse. M. Velpeau divise les ectropions en ectropions par exubérance et par perte de substance. M. Richet oppose l'autoplastie à la perte de substance, et la suture aux maladies de la conjonctive. M. Denonvilliers admettrait trois éléments principaux dans la déformation : la brièveté de la paupière, le boursouflement de la conjonctive, l'allongement transversal de la paupière.

On pourrait peut-être dire quelque chose de plus, et à chacune des variétés d'ectropion que nous avons admises opposer une lésion anatomique.

Au boursouflement de la conjonctive, qu'il soit primitif ou consécutif, répond l'ectropion muqueux; à l'allongement transversal, l'ectropion musculaire dans sa variété sénile; à la brièveté de la paupière, l'ectropion cicatriciel. Il reste encore trois lésions qui offrent quelques caractères importants: c'est, d'une part, l'ectropion caractérisé par un simple écartement de la paupière, qui laisse un vide entre le globe oculaire et sa face postérieure; il n'y a pas allongement transversal proprement dit.

J'y ajouterai l'ectropion par adhérence, qui diffère du cicatriciel, à proprement parler, par la conservation de hauteur de la paupière. La section de la bride peut guérir dans ce cas, comme nous l'avons vu.

Enfin il ne faut pas oublier cette variété d'ectropion cutané traumatique admise par M. Velpeau, et dont M. Gosselin a signalé un bel exemple à la Société de chirurgie.

Faut-il maintenant pousser plus loin l'analyse ; faut-il, comme M. Verneuil, « examinant didactiquement les lésions primitives, les diviser en série, et, une fois la série reconnue, opposer à la lésion une anaplastie de nom contraire ? » Je ne pense pas devoir le faire ici, où, étudiant une affection déterminée, c'est sur le terrain pratique que nous devons nous placer.

Je suis loin cependant de méconnaître les services que ces généralisations peuvent rendre à la pratique, surtout lorsqu'elles ont pour base l'anatomie pathologique, comme pour l'observateur distingué dont je viens de citer le nom.

CONCLUSIONS.

D'après l'exposé que nous avons fait des procédés et l'analyse des éléments anatomiques variés de l'ectropion, il est facile, en voyant auquel de ces éléments remédie telle ou telle méthode, de déduire les cas auxquels elle est applicable. J'ai cru devoir cependant, à la fin de ma thèse, mettre en regard des principales variétés d'ectropion le traitement qui leur convient dans l'état actuel de la science.

Établissons d'abord qu'il y a des ectropions simples, et des ectropions que nous ne qualifierons pas d'incurables avec Scarpa, mais que nous appellerons compliqués ou graves.

La gravité des ectropions peut dépendre de leur *nombre*.

L'ectropion double est-il plus difficile à guérir que le simple, cela est incontestable ; mais les ressources de l'occlusion des paupières sont si grandes que, pour les cas d'ectropion muqueux ou conjonctival, ce moyen combiné à l'incision pourrait suffire.

Le *siége* de l'ectropion doit être pris en sérieuse considération. L'ectropion supérieur, bien plus rare et donnant lieu à des accidents plus sérieux, présente cet avantage, au point de vue opératoire, qu'il y a, comme le dit M. Denonvilliers, l'étoffe de deux paupières en une seule.

L'ectropion partiel offre des désavantages plus marqués lorsqu'il atteint un des angles palpébraux, car on

lutte dans ce cas contre de très-grandes difficultés, surtout à l'angle interne.

Les *degrés* de l'ectropion ont aussi une importance capitale : autant un simple renversement est accessible au traitement, autant le renversement complet du cartilage est une condition grave.

La nature de l'ectropion fournit la plus nette de toutes les indications : l'ectropion conjonctival, celui que nous avons nommé musculaire, et même l'ectropion adhérent, offrent des différences essentielles avec l'ectropion cicatriciel ; ce dernier présente deux variétés fort importantes, car l'ectropion avec bride diffère beaucoup de celui qui offre une cicatrice diffuse.

Une fois ces principes bien posés, nous allons entrer dans l'analyse des faits.

La question de nature, avons-nous dit, prime toutes les autres : que nous donne donc de certain l'examen de la nature variée des ectropions ?

L'ectropion muqueux nous offre une exubérance de tissus : dans ce cas, il faut détruire les bourrelets muqueux par les caustiques d'abord, en faire l'excision ensuite si la cautérisation ne suffit pas.

Ainsi donc, à l'ectropion conjonctival simple, quel que soit son degré, il faut faire à la conjonctive une perte de substance.

Cet ectropion muqueux peut, lorsqu'il est ancien, s'accompagner d'une hypertrophie du cartilage tarse, et l'analogie avec ce que nous avons appelé *ectropion musculaire* ou *paralytique* se trouve établie.

Dans ces cas, le précepte est encore formel, il faut diminuer la largeur du cartilage. Nous rencontrons alors plusieurs procédés : l'excision de William Adams, le procédé de Weller, le procédé de Dieffenbach avec excision triangulaire au niveau de l'angle externe de l'œil.

enfin le procédé de M. Nélaton, que nous avons représenté

L'ectropion cutané nous présente une variété tout à fait spéciale et à laquelle doit répondre un traitement particulier : je veux parler de la variété traumatique par section du bord libre du voile.

L'avivement avec suture suffit le plus souvent, ainsi que l'a si bien dit M. le professeur Gosselin à la Société de chirurgie. M. le Dr Piachaud, de Genève, a cru devoir, dans ce cas, recourir à la blépharoplastie à lambeau, tandis que M. le professeur Denonvilliers, dans une observation que je rapporte, s'est servi de la méthode française ou par glissement; il semble que cette dernière devrait suffire puisqu'il n'y a pas de perte de substance.

Ainsi donc, pour l'ectropion cutané traumatique avec coloboma simple, avivement ou blépharoplastie par glissement.

L'ectropion cutané présente encore une autre variété, c'est la variété par adhérence, qui a pour caractère de n'offrir qu'une perte de substance limitée.

La première indication, c'est de sectionner l'adhérence et de relever la paupière, que l'on maintient en place jusqu'à ce que l'adhésion se soit faite en un point où elle n'abaissera plus le système palpébral.

Le procédé de Blasius, qui laisse la cicatrice en place et fait marcher les tissus voisins, réussirait peut-être avec l'occlusion palpébrale, bien qu'elle ait échoué la première fois.

Le procédé d'Ammon pourrait être essayé aussi avec la modification que nous avons indiquée, celle d'aviver la portion de peau adhérente que l'on recouvre.

Ainsi donc la cure de l'ectropion par carie devra être tentée par le procédé par glissement; l'indication de

l'autoplastie n'existe pas en général, puisqu'il n'y a pas perte de substance.

Nous arrivons maintenant à l'ectropion cutané cicatriciel.

Nous pouvons établir immédiatement une subdivision importante.

L'ectropion par cicatrice en forme de bride offre un traitement particulier.

Ce traitement consiste dans ces transformations des diamètres des plaies les uns dans les autres; l'un de ces procédés porte le nom de Bonnet; on en trouvera dans ma thèse un autre fort ingénieux, exécuté par M. Verneuil.

Il ne faudrait pas croire que ces brides soient en effet faciles à détruire, et l'on sera quelquefois obligé d'en venir à une autoplastie.

Nous admettrons donc que pour une cicatrice linéaire ou en bride il y a des moyens qui ont chance de réussir dans les cas simples, et que ces cas n'exigent pas l'autoplastie en général.

Reste maintenant l'ectropion cicatriciel proprement dit.

L'ectropion peut être simple ou double, il peut être général ou partiel.

A. Ectropion simple.

1° *Ectropion simple de la paupière inférieure.*

a. *Ectropion simple général ou total.* — Il peut exister au *premier degré;* c'est un simple abaissement qui ne peut compromettre le globe oculaire; une action assez intense sur la conjonctive doit suffire.

Au second degré. — Depuis la belle découverte de M. Mirault on peut se contenter, comme dans l'observa-

tion due à M. Denonvilliers et qui est consignée par M. Cazelles, sous le n° 17, de pratiquer l'incision de Celse avec occlusion temporaire.

C'est à ce degré que l'on peut employer tous les procédés par glissement, dont le plus efficace paraît être celui de M. Guérin : quant à l'opération de Dieffenbach, son efficacité est douteuse.

Au troisième degré. — On peut encore essayer dans ce cas les procédés les plus puissants de la méthode française, ceux de Jæger, de Wharton Jones et de M. Alphonse Guérin : par ce dernier surtout on met de son côté bien plus de chances de succès.

Mais dans ces cas, qui étaient regardés comme incurables du temps de Celse, aussi bien que du temps de l'Académie de chirurgie, c'est la méthode indienne seule qu'il faut appeler à son aide.

La méthode française par des incisions habilement combinées peut bien fournir un lambeau, mais ce lambeau est en continuité avec les parties auxquelles il a été emprunté et qui doivent exercer sur lui leur traction. Il n'y a que la méthode indienne qui prenne loin de la région son lambeau, qui, par la direction de la plaie d'avivement, ne puisse exercer qu'une traction parallèle, et qui soit prémunie contre l'attraction cicatricielle par le point d'appui que les tissus sains fournissent aux bords du lambeau.

b. *Ectropion simple partiel.* — L'ectropion partiel, qu'il soit au second ou au troisième degré, coïncide en général avec une cicatrice moins étendue; aussi la méthode française devra être mise en usage. C'est pour un ectropion partiel du point lacrymal inférieur que M. Denonvilliers a imaginé son procédé par rotation. Le pro-

cédé de M. Nélaton serait aussi applicable, mais seulement à l'angle externe. Dans ce cas particulier, le procédé de Wharton Jones est aussi bon que celui de M. Guérin, qui retrouve sa supériorité pour les ectropions totaux par la laxité qu'il donne au lambeau.

2° *Ectropion de la paupière supérieure.*

Il est beaucoup plus rare que celui de la paupière inférieure : nous n'avons pas à en examiner les causes.

Voici quelques résultats statistiques intéressants à ce sujet.

L'autoplastie a donné sur dix opérations sept succès, un insuccès, deux demi-succès.

La méthode de Wharton Jones a égal nombre de succès et d'insuccès. Sur quatre opérations, il y a deux insuccès.

L'occlusion simple compte deux succès et un demi-succès.

La méthode de M. Guérin, sur deux cas, a offert deux succès.

En supposant l'ectropion total, si l'on choisissait la méthode autoplastique, et c'est là comme à la paupière inférieure le degré qui doit servir de guide, le procédé à lambeau frontal parallèle à l'arcade sourcilière serait un très-bon procédé ; la traction perpendiculaire de la cicatrice n'a pas, en effet, autant d'inconvénients à cette paupière à cause de la laxité de la peau.

Le procédé de M. Guérin et celui de Wharton Jones ne sont pas égaux devant le succès; aussi le premier nous inspirerait-il plus de confiance dans le cas où l'ectropion aurait dépassé le second degré.

B. Ectropion double.

1° *Général.*

C'est par la suture palpébrale, combinée avec une incision au niveau de chaque paupière, que M. Mirault a guéri dans ce cas un malade. On peut essayer ce procédé, qui permet toujours l'application consécutive d'un plus énergique.

Je serais très-porté à croire, avec M. le professeur Nélaton, que c'est dans le cas d'ectropion double que l'occlusion palpébrale a son maximum d'action; il y a en effet là deux puissances opposées mises en jeu, et la rétraction de l'une des paupières exerce évidemment sur l'autre un effet d'extension.

Le procédé de Wharton Jones, celui de M. Guérin, seront tous les deux applicables dans les cas où la cicatrice n'aura pas envahi une grande partie de la face. Dans ce cas, il faudrait imiter la conduite que M. Denonvilliers a suivie dans cette belle observation de Marie B..... à laquelle nous avons fait tant de fois allusion : on devrait faire successivement deux blépharoplasties. Sur trois cas d'ectropions doubles opérés ainsi, l'autoplastie a donné trois succès; encore le cas de M. Denonvilliers rentrerait plutôt, par l'étendue de la perte de substance, dans les ectropions compliqués.

2° *Latéral.*

Il offre deux variétés fort intéressantes : l'ectropion peut être latéral interne ou latéral externe.

C'est pour le latéral externe que Walther a inventé la tarsoraphie, qui n'est autre chose que la première opé-

ration pratiquée par Adams ou le procédé de M. Desmarres.

M. Demarquay a réparé l'angle externe par un procédé à lambeau bifurqué que nous avons décrit, qui paraît devoir bien réussir.

Le latéral interne a donné naissance à un plus grand nombre de procédés.

Ledran fit l'avivement simple. MM. Denonvilliers et Michel, de Strasbourg, ont consacré chacun un procédé à cette variété d'ectropion.

L'autoplastie seule aux régions de l'angle interne et externe peut fournir un moyen de réparation; la peau est trop tendue pour qu'à l'aide du glissement on puisse obtenir assez de substance.

CAS COMPLIQUÉS.

L'ectropion peut offrir un degré de complexité plus grand que dans les faits que nous venons de passer en revue.

Il y a, en un mot, des cas compliqués où la conduite du chirurgien ne peut être très-régulièrement tracée.

Les circonstances qui rendent compliqué un ectropion ne sont pas heureusement très-nombreuses.

On pourra presque toujours triompher de l'état de la conjonctive, quel que soit le développement de la muqueuse et son état sarcomateux, à l'aide d'excision ou d'ablation partielle de la paupière.

L'étendue du tissu cicatriciel est une complication bien plus grave et dont on ne pourra triompher qu'à l'aide de l'autoplastie.

C'est là que le chirurgien aura besoin d'être véritament inventeur : comme exemple de ces cas complexes, on peut citer l'observation de M. Denonvilliers, où ce

chirurgien remédia à un abaissement de la paupière et à une élévation de la bouche par deux autoplasties successives. Dans l'une, il releva la paupière à l'aide de la peau de la tempe ; dans l'autre, il releva la bouche à l'aide de la peau de la joue, et il rendit à la région qui sépare l'œil de la bouche toute l'épaisseur des deux lambeaux empruntés à la joue et à la tempe.

Lorsque le tissu cicatriciel est sain, il n'y a véritablement pas de limite à l'intervention du chirurgien.

Il n'en est pas de même quand le tissu cicatriciel où l'on est obligé de prendre le lambeau est un tissu cicatriciel altéré : dans ce cas, le chirurgien fera ce qu'il pourra, il devra se servir de la méthode indienne avec torsion du pédicule, afin d'étendre, pour ainsi dire, la région où il pourra puiser, mais il ne faut pas se dissimuler que c'est à ce cas que l'on pourrait réserver le nom d'incurable.

Un autre cas complexe est celui où la paupière a été détruite avec son bord libre. On a véritablement à faire une blépharoplastie, c'est-à-dire que l'on crée une paupière de toute pièce.

Ces cas sont très-rares, et M. Denonvilliers n'a jamais eu affaire à aucun d'eux.

M. Richet a présenté, au mois de juillet, à la Société de chirurgie un malade qui était dans ces conditions ; c'était un cancroïde qui avait détruit « non-seulement le bord libre, mais encore toute la hauteur de la paupière et la plus grande partie de son épaisseur. » On suivrait, dans le cas où une brûlure ou une cautérisation aurait produit ce désordre, la conduite que suivit M. Richet et qui lui a donné un si beau succès : nous avons dit, en effet, qu'au bout de sept années, non-seulement la paupière recouvrait bien l'œil, mais que le résultat, au point de vue de la forme, était très-satisfaisant.

OBSERVATIONS.

Observ. Ire. — Hôpital Saint-Louis, novembre 1855 (M. Denonvilliers).

Cancroïde de la joue ; ablation ; autoplastie.

S... (Marguerite), âgée de 38 ans, blanchisseuse, couchée au n° 63 de la salle Saint-Thomas.

Cette malade subit une première opération, au mois de juillet 1854, pour une petite tumeur épithéliale large comme une pièce de 1 franc, située au-dessus et en dehors de la narine gauche.

On pratiqua l'excision simple; la malade ne resta pas à l'hôpital; le lendemain on compléta l'opération par une application de caustique de Vienne. Au bout de quinze jours la guérison était parfaite.

La malade fait remonter le début de son mal à cinq ans. C'était, dit-elle, un petit bouton de naissance qu'elle arracha. Pendant deux ans il y eut une petite ulcération grande comme la tête d'une épingle, puis le mal s'accrut. On pratiqua plusieurs fois inutilement des cautérisations, probablement peu énergiques.

On ne trouve rien du côté de l'hérédité, ni chez les parents, ni chez les sœurs et les enfants. Cette femme a eu trois enfants; elle a été réglée à 18 ans et s'est toujours bien portée.

A la suite de la première opération que nous venons de rapporter, il y eut une récidive. Vers le commencement du mois de septembre 1855, le mal reparut, non pas sur la même place, mais bien au-dessous de l'angle externe de l'œil gauche. Ce fut aussi une tache de naissance arrachée qui devint le point de départ de l'ulcération. Celle-ci marcha rapidement; en huit jours elle acquit la dimension d'une pièce de 50 centimes.

La malade entra à l'hôpital au mois de novembre. L'opération fut pratiquée le 16 du même mois par M. Denonvilliers, l'insensibilité étant obtenue au moyen du chloroforme.

M. Denonvilliers enleva d'abord par la dissection toute la surface malade, il dépassa même les limites du mal, et fit ainsi subir à la joue une perte de substance de la largeur d'une pièce de 2 francs.

Pour combler cette perte de substance, et aussi pour combattre un commencement d'ectropion de la paupière inférieure, résultat de la première opération, M. Denonvilliers, après avoir un peu disséqué la paupière et l'avoir ainsi relevée, amena au-dessous d'elle un lambeau

emprunté à la joue. Ce lambeau avait une forme allongée comme une virgule; sa base répondait à la région temporale, et son sommet venait presque aboutir à la commissure labiale gauche. Il vint très-bien s'encadrer dans la perte de substance obtenue par l'ablation du cancroïde et par l'élévation de la paupière inférieure. Il fut fixé dans sa position à l'aide de la suture entortillée. Il avait été déplacé par pivotement; il eut pour s'appuyer un angle de peau saine intermédiaire à la plaie consécutive à l'extirpation de la tumeur et à la plaie résultant de l'emprunt fait à une autre région de la joue. Après l'opération on couvrit tout simplement toutes ces parties de compresses mouillées.

Le lendemain même 17 novembre, M. Denonvillers tire les épingles. On maintient sur la plaie des compresses mouillées.

Le troisième jour on panse avec la glycérine. De même le quatrième jour.

Dans les trois jours suivants, pour bien contenir le lambeau et pour le comprimer même un peu, M. Denonvilliers fait un pansement avec des bandelettes de diachylon, sorte de pansement par occlusion.

Enfin, jusqu'à la cicatrisation complète, on panse avec un simple linge glycériné. Du reste, aucun accident ne vint compliquer cette opération; les suites en furent très-heureuses et les résultats très-satisfaisants. La paupière inférieure se maintint bien relevée. L'angle du lambeau s'était gangrené, mais la perte fut si petite qu'il n'en paraît rien depuis que la malade est guérie. Sortie de l'hôpital dans les premiers jours de décembre.

30 décembre 1855.

(Observation recueillie par M. le Dr A. Luton.)

Observ. II. — *Opération d'ectropion cicatriciel* faite par M. le professeur Denonvilliers et communiquée par M. le Dr Péan.

Simple incision.— Occlusion permanente.

Jeune fille âgée de 18 ans, Bordelaise, atteinte d'un ectropion consécutif à une brûlure très-étendue du côté droit de la face. La brûlure s'étend à la paupière supérieure entre le sourcil et le bord ciliaire, à la paupière inférieure, à la joue, qui est profondément brûlée, et au nez. En outre, l'œil est perforé, vide. La cicatrice a envahi toute la moitié interne du bord palpébral inférieur.

A première vue, l'ectropion semble peu prononcé, et le renversement n'a pas plus de 12 à 14 millimètres.

Toutefois le diagnostic apparent pourrait jeter dans une grande erreur relativement à la gravité du mal, et pendant les premiers jours M. Denonvilliers croyait la lésion de peu d'étendue. Le diagnostic de la

nature du mal est très-facile : il est évident pour tout le monde que l'on a affaire à un ectropion, mais il est plus difficile de remarquer toutes les circonstances concomitantes.

Le nez, la bouche et la lèvre inférieure, paraissent avoir conservé leur position normale et peuvent servir de points de repère pour faire des mensurations.

Du côté sain on trouve, de la partie inférieure de l'aile du nez au centre de la cornée, une distance de 0^m 050; de l'aile du nez au bord libre de la paupière inférieure, 0^m045.

Du côté malade, les mêmes mensurations donnent :

Distance au centre de la cornée, 0^m040;

Distance au bord libre de la paupière inférieure, 0^m022.

Il existe donc entre les distances qui séparent l'aile du nez du bord libre de chacune des deux paupières une différence de 0^m023.

Non-seulement la cicatrice de la joue a attiré la paupière inférieure et produit l'ectropion, mais encore elle a attiré le globe oculaire tout entier, malgré la cicatrice de la brûlure de la paupière supérieure. Si cette cicatrice n'avait tiré de son côté, le déplacement eût été encore plus considérable; il est d'ailleurs d'autant plus marqué que le sourcil est resté en place.

Le diamètre transversal de l'œil sain est de 0^m030; celui de l'œil malade est de 0^m026.

En outre, le bord ciliaire n'est pas conservé dans toute son étendue. Déformé, il n'existe que dans la moitié externe; dans la moitié interne est une cicatrice qui comprend la muqueuse brûlée elle-même; il n'y a plus de traces du point lacrymal inférieur. La partie externe de la conjonctive palpébrale qui n'a pas été brûlée a souffert cependant; elle présente peu de plis; elle est rugueuse; les cils sont épars.

Il existe des plis transversaux, et le lac lacrymal a disparu. Cependant il y a peu de larmoiement, une partie de la muqueuse étant cicatrisée; en examinant bien, on trouve à la partie interne un repli qui retient les larmes et communique avec le sinus lacrymal; c'est là que puise le point lacrymal supérieur.

M. Denonvilliers a pu faire constater tous ces détails aux élèves qui assistaient à cet examen.

1er juillet. Opération; incision transversale parallèle au bord ciliaire; dissection dans le tissu cellulaire sous-muqueux pour remonter le bord palpébral inférieur et souder les deux bords ciliaires.

Habituellement M. Denonvilliers comble la perte de substance par un lambeau pris sur le côté externe de la pommette. On a dit à la Société de chirurgie que ce deuxième temps était inutile et que la nature eût comblé la perte de substance. Jusqu'ici M. Denonvilliers n'est pas con-

vaincu; il n'a pas vu ni lu de cas semblables à ceux dont on parlait à la Société de chirurgie.

Chez cette malade l'œil est perdu, et l'on peut sans inconvénient fermer la paupière. On pourrait penser à un œil artificiel; mais, à cause de l'abaissement du globe oculaire, ce serait plutôt appeler l'attention sur la difformité et la rendre plus apparente. En faisant l'occlusion des paupières, on aurait l'avantage de s'opposer à quelques-uns des accidents de l'ectropion, tels que l'épiphora.

L'expérimentation peut donc se faire dans le cas présent, et M. Denonvilliers tente de suivre l'avis puisé à la Société de chirurgie. Il ne fait pas de lambeau et se met dans la situation où M. Maisonneuve force la nature à réparer la perte de substance. La difformité sera moindre avec l'œil fermé, et, si les résultats sont bons, on pourra ouvrir l'œil; sinon il sera toujours temps de tailler le lambeau.

L'opération a présenté quelques difficultés. Par suite de la brûlure et de la destruction de la muqueuse, celle-ci forme avec la peau et le bord libre une membrane unie. Il a fallu, après la première incision, en faire une seconde pour former un véritable sillon d'avivement à la paupière inférieure, en se contentant d'aviver la paupière supérieure.

Il y avait, après le décollement, un petit auvent ou lambeau qu'il s'agissait d'abaisser, afin d'amener les surfaces saignantes sur le bord inférieur. La compression ne suffisant pas, il fallut mettre deux fils pour maintenir le petit lambeau trop rigide; on les ôta le lendemain, et cela suffit.

2 juillet. On enleva les cinq points de suture qui réunissaient les paupières, et malgré cela l'œil resta bien fermé; on voyait très-bien en dedans les matières muco-purulentes suivre les mouvements de l'œil, mais après que tout fut bien lavé on distingua une très-petite ouverture.

La distance qui sépare la partie inférieure du lambeau est très-petite (3 millim.), et il est probable qu'il se fera une cicatrisation linéaire.

Comme l'œil est difforme, sans cornée transparente, on fera entendre à la malade qu'elle doit tenir son œil fermé.

3 juillet. L'ablation des points de suture a produit un décollement. Hier nous avons voulu nous y opposer en rapprochant les paupières avec des bandelettes de diachylon et fixant avec le collodion élastique.

Aujourd'hui nous avons renouvelé l'appareil.

Rationnellement nous devions tenter l'expérimentation; l'œil est trop abaissé pour songer à un œil de verre.

8 juillet. L'avivement a été très-difficile. La suture a manqué dans la partie interne. M. Denonvilliers a essayé de refaire une suture secondaire qui manque parfois, si nous nous en rapportons à ce que nous avons pu observer sur un malade du service opéré d'autoplastie des lèvres.

Il faut donc aviver de nouveau avec des ciseaux courbes pour que la traction ne manque pas de s'opérer sur toute l'étendue de la cicatrice.

La suture fut refaite; elle manque de nouveau. On a cherché à remettre, vers le sixième jour, des fils pour combler la plaie, cela n'a pas réussi. La cicatrice aurait pu s'étendre, si nous avions eu l'adhérence des bords palpébraux.

Comme tout se trouvait décollé, on avive de nouveau, puis on fait cinq points de suture.

Le 15. Ce matin, la suture est complète et très-solide, et il ne reste qu'un petit pertuis médian par où les larmes peuvent passer. On a légèrement touché avec le crayon. De plus, on a fait adhérer les deux paupières par une petite plaque de diachylon, et on a réuni le tout avec des bandelettes pour tout fixer.

Le 23. Nous avons trouvé au milieu de la cicatrice un petit pertuis au niveau du bord libre par lequel s'écoulent les liquides; nous avons cautérisé et nous avons nettoyé la partie interne, où des concrétions sèches recouvraient les points lacrymaux.

Ce matin, le pertuis du milieu a séché, et les points lacrymaux sont imbibés, ce qui indique une réunion.

Observ. III. — Service de M. le professeur Denonvilliers. Communiquée par M. le Dr Péan.

Plaie de la paupière inférieure gauche. — Ectropion partiel. — Autoplastie par glissement. — Soins qu'exige la restauration de ces déformations.

Th..... (Alfred), 25 ans, fondeur en cuivre, de constitution robuste, couché au n° 32 de la salle Saint-Augustin (Saint-Louis), reçut, dans une rixe engagée en état d'ivresse, un morceau de verre lancé avec violence, qui lui fit une plaie de la paupière gauche. Le bord libre et l'épaisseur de la paupière furent complétement divisés par le projectile au niveau du grand angle de l'œil, et le conduit lacrymal inférieur fut coupé.

La plaie, verticalement dirigée, s'est cicatrisée sans le secours de l'art; cette cicatrisation s'est accompagnée d'une déformation caractéristique vers le grand angle et d'un trouble spécial dans l'excrétion des larmes.

Le fibres de l'orbiculaire comprises dans la solution de continuité ont tiré en dehors les lèvres de la plaie. Ces lèvres ont formé une cicatrice isolée qui a produit l'abaissement de la muqueuse conjonctivale, de la peau et du point lacrymal inférieur, déjeté de 2 ou 3 millimètres.

L'affaissement des parties s'est produit au point que la conjonctive,

sous l'image d'un ectropion partiel, a comblé la surface cicatricielle et se continue sans le moindre relief avec les téguments.

La déformation du lac ou sinus de Morgagni ne permet plus au point lacrymal renversé de puiser les larmes, dont la sécrétion est exagérée et qui s'écoulent incessamment sur la joue.

Il importe, dans les cas semblables, d'examiner l'état des conduits lacrymaux. M. Denonvilliers prend une canule extrêmement fine et capable de s'adapter à une petite seringue. Puis, introduisant le bout effilé par le point lacrymal dévié, il fait une injection. On reconnaît ainsi dans le cas actuel que l'orifice du canal divisé n'est pas oblitéré et vient s'ouvrir à trois millimètres en dedans du point lacrymal. Une goutte d'un liquide opalin qui remplissait le petit canal isolé apparut la première à la surface de la cicatrice, puis fut suivie du liquide injecté. On reconnut ainsi que le trajet de la partie persistante du conduit était dirigé en haut et en dedans.

Il est devenu inutile dès lors de compléter la symptomatologie par le cathétérisme, à l'aide d'un stylet fin, conduit par les deux ouvertures. Le point lacrymal inférieur, dût-il continuer à absorber les larmes, les laisserait écouler par la fistule ; de là une cause nouvelle d'épiphora.

Dans des cas semblables, mais de cause plus récente, M. Gosselin essaya de passer une soie de sanglier par les voies lacrymales, en recherchant les deux parties du conduit ; M. Désormeaux laissa en place un fil introduit au moyen d'un stylet de Méjan, et le résultat fut des plus favorables ; d'autres praticiens ont laissé à demeure un séton métallique. Mais, outre que tous ces procédés sont très-délicats, ils sont, aux yeux de M. Denonvilliers, peu applicables au cas actuel.

S'appuyant sur ce qu'un seul des points lacrymaux peut suffire à l'écoulement des larmes, dans les cas d'obstruction de l'autre point lacrymal, M. Denonvilliers agit sans tenir compte du conduit.

3 mai. L'opération est pratiquée. Dans un premier temps, M. Denonvilliers comprit l'ectropion entre deux incisions, l'une verticale interne, c'est-à-dire en dedans de la cicatrice, l'autre horizontale ou inférieure, partant de la première et suivant le bord inférieur de cette cicatrice.

Le deuxième temps consistait à retourner à sa place la muqueuse renversée, ce qui fut facilité par la dissection du tissu sous-jacent. Mais non-seulement une surface saignante restait à combler, dans le but d'empêcher la formation d'un tissu inodulaire qui aurait pu reproduire la déformation par sa rétraction ; il fallait encore reporter en haut et en dedans tout la partie de la paupière voisine du point lacrymal. C'est cette troisième indication qu'a utilisée M. Denonvilliers. Une incision verticale parallèle à la première fut tracée au-dessous du point lacrymal, et eut près de 8 millimètres de longueur. Une deuxième incision, partie de son extrémité inférieure, fut conduite perpendiculairement à cette dernière et

suivit parallèlement la majeure partie du bord de la paupière. Grâce alors à la laxité du tissu cellulaire de la région, et aussi grâce à un détachement sous-cutané pratiqué avec le bistouri, il fut possible de relever le bord libre de la paupière et d'attirer ce nouveau lambeau sur la surface saignante primitivement formée. Désormais il était possible de réunir, au moyen de sutures, le bord vertical du lambeau avec le bord vertical de la plaie.

La brèche qui existait auparavant à la continuité de la paupière était réparée : le globe de l'œil était recouvert comme à l'état normal ; il ne s'agissait plus que de maintenir incrusté notre lambeau. Pour quiconque ne s'est pas trouvé aux prises avec les difficultés pratiques de ces restaurations de la face, il peut sembler facile de maintenir la nouvelle position des parties; mais il ne faut pas se lasser de surveiller l'effort de la nature dans le mode de réunion. Quatre points de suture, deux sur l'incision horizontale, deux sur l'incision verticale, attachèrent le lambeau. Dès ce moment, il faut craindre la tendance naturelle à l'écarcartement, sinon la difformité va tous les jours tendre à se reproduire.

Le mode de pansement doit tendre à éviter ce danger.

Dès le premier pansement, les mains d'un aide attirent en haut et en dedans les téguments voisins de la pommette et de l'angle externe de la paupière, et puis on rend cette action continue en remplaçant la main par deux ou trois bandelettes de bon sparadrap, assez longues pour chercher au loin un point d'appui fixe. Tout tiraillement est donc devenu impossible du côté de la plaie. On panse simplement à la glycérine.

Les jours suivants, il faut renouveler les mêmes précautions. Dès le troisième jour, on retire les sutures : la réunion est faite, non pas à leur niveau, mais dans leur intervalle.

Le 7 juin. Les bandelettes de diachylon ne suffisent plus pour maintenir le rapprochement complet, bien que l'on aidât à la compression par quelques boulettes de charpie. Celles-ci sont néanmoins indispensables à cause de l'excavation des parties sur lesquelles on fait passer les bandes à la manière d'un pont. Pour prévenir tout écartement, on applique quelques bandelettes de taffetas d'Angleterre pour avoir un affrontement direct Ce pansement doit être renouvelé au plus tard après quarante-huit heures, parce que la sécrétion qui arrive à la surface de la conjonctive l'humecte et le décolle. Il est encore bon de prescrire au malade d'éviter les mouvements exagérés de l'œil et de la face.

Le 12 juin, la cicatrisation est obtenue ; elle a eu lieu en partie par première, en partie par deuxième intention.

Une petite division reste encore à peine sensible au niveau de la réunion du bord libre. On touche le petit angle avec le crayon pour activer légèrement les surfaces, et trois jours après, la cicatrisation est assez complète pour permettre la sortie du malade.

Obs. IV. Service de M. le professeur Denonvilliers. — *Autoplastie de la face*, 1855.

M..... (Marie-Anne), âgée de 57 ans, journalière, rue de l'Hôtel-de-Ville, 17, entre, le 1er août, au n° 68 de la salle Saint-Thomas.

Cette femme est affectée d'un petit cancroïde de la paupière supérieure gauche, envahissant un peu l'extrémité interne de l'inférieure, ulcéré, datant de dix ans au moins, peu douloureux, donnant lieu seulement à quelques démangeaisons. Il n'y a pas de ganglions engorgés.

On l'opère le 6 août. La femme est endormie et la tumeur disséquée et enlevée. On taille alors sur la partie moyenne du front, au-dessous de la racine du nez, un lambeau à deux pointes, dont l'une, très-petite, est destinée à compléter la paupière inférieure, tandis que l'autre doit compléter la paupière supérieure. On met des épingles et l'on fait une suture entortillée pour faire adhérer les parties et réunir ainsi la plaie du front.

On lui recommande de ne pas remuer les yeux, pour éviter tout mouvement; compresse d'eau fraîche.

Potion calmante. — Bouillon.

Le soir, la malade a une céphalalgie intense, des douleurs à la région opérée. Pouls plein, assez fort, à 80. — Saignée de 400 grammes.

Le 7 août. On enlève les épingles de suture, on ôte les ligatures qui réunissent les deux lambeaux aux paupières. Il y a un peu d'écoulément sanguinolent qui nous détermine à appliquer de l'agaric sur les plaies, puis de la charpie. On recouvre les deux yeux avec la bande. Pas de fièvre, mieux sensible.

Le 8. Un peu de mal de tête, elle a assez bien dormi; la suppuration est établie, les lambeaux ont conservé leurs adhérences; on enlève les épingles qui réunissent la plaie du front en laissant les ligatures.

Compresses d'eau fraîche.

Le 9. Les plaies suppurent bien, surtout à la racine du nez, là où le lambeau a été incliné sur son pédicule; les lambeaux ont conservé leurs adhérences; on enlève les ligatures de la plaie du front; il y a un peu de gonflement, mais peu de douleur, presque pas de rougeur.

Compresse d'eau fraîche; bouillon.

Le 10. Le petit lambeau inférieur est décollé, tout le lambeau est très-tuméfié; on exerce sur lui une compression avec des bandelettes de diachylon; sur le reste de la plaie on met un linge cératé, et par-dessus de l'amadou pour exercer une compression plus forte.

Le 11. La compression a produit d'excellents résultats; il n'y a pas de suppuration sous les lambeaux.

On enlève les ligatures; on fait la compression avec des morceaux

d'agaric maintenus par des bandelettes; par-dessus le tout on met de la charpie.

Le 12. Les lambeaux sont affaissés; le plus petit, qui était décollé et séparé de la paupière, est revenu au contact. On remet le même pansement en cherchant à repousser le grand lambeau vers la perte de substance du front.

Une portion. État général excellent.

Le 15. Même pansement; on ajoute seulement une bandelette de diachylon presque transversale pour comprimer la partie externe de l'œil, où les liquides se rejettent.

Le 16. On supprime la compression et on la remplace par un pansement simple; les lambeaux sont solidement adhérents, bien aplatis.

L'œil est un peu rouge et larmoyant.

Le 20. On enlève tout pansement. La cicatrisation est complète, sauf à la plaie du front, qui est couverte de croûtes. Les lambeaux sont encore un peu tuméfiés.

Le 24. On rétablit la compression.

Le 29. Cicatrisation presque complète; encore un peu de gonflement du lambeau. (Observation recueillie par M. le Dr Avialat.)

Obs. V. — Service de M. le professeur Denonvilliers.

M. B....., 53 ans, était tombé jadis sur un feu ardent, il était resté sans connaissance, et s'était brûlé profondément la face et la main.

La joue du côté gauche est couverte de cicatrices; l'oreille a perdu son ourlet et son lobe en partie, l'aile du nez est mince et sèche.

La paupière inférieure du côté gauche est le siége d'un ectropion qui mesure 2 centimètres de hauteur et 0,027 de largeur.

L'œil sain a un diamètre transversal de 0,027; du côté malade, le même diamètre mesure 0,037.

L'opération est faite le 14 février. Les sutures inférieures sont levées le 15, à deux heures, les supérieures le 16, celles des paupières le 17.

Le 17 et le 18. Le pansement consiste en l'application d'un cataplasme.

Le 19. On fait un pansement au diachylon. Le 21, on change les bandelettes.

Le 24. Elles sont enlevées.

L'œil est ouvert le 3 août.

Voir la planche II pour le procédé employé.

Obs. VI. — *Ectropion cicatriciel de la paupière supérieure droite; autoplastie par glissement sans lambeau; reproduction de la difformité.* (Service de M. Verneuil, communiquée par le Dr Chalvet.)

R..... (Caroline), âgée de 11 ans, demeurant rue du Colysée, n° 24, est entrée le 12 mars 1860 dans le service de M. Guersant, remplacé alors par M. Verneuil.

Cette enfant se présente à nous avec tous les signes d'une bonne santé habituelle. Elle n'a jamais fait de maladie grave, n'a pas eu de gourme, et n'offre aucun des attributs caractéristiques de la scrofule. Quoique vaccinée, elle eut la variole à l'âge de 8 ans.

La région fronto-temporale droite et les régions naso-géniennes des deux côtés sont le siége de cicatrices vicieuses dues à une ancienne brûlure.

La paupière supérieure droite, dont la peau est remplacée par du tissu cicatriciel, est échancrée comme un bec-de-lièvre simple au niveau du diamètre vertical de la cornée. De plus, cette même paupière est renversée en dehors et attirée en haut, de telle sorte que les bords du cartilage tarse ont complétement changé de position, c'est-à-dire que le supérieur est devenu inférieur, et réciproquement.

L'ectropion est partiel. Les paupières protégent encore assez bien le globe oculaire vers les angles, mais toute la cornée est à découvert à la partie médiane. Il résulte de là que l'œil est souvent atteint de kérato-conjonctivites qui se renouvellent sous les plus légères influences. La cornée est parsemée de cicatrices superficielles qui témoignent de la répétition de ces phlegmasies.

Pour remédier à ces inconvénients, on avait déjà, en province, tenté une opération qui n'avait pas réussi.

En examinant cet ectropion au point de vue pratique, M. Verneuil fait remarquer que la perte de substance est ici peu considérable. Elle ne porte, en effet, que sur la hauteur de la paupière; dans le sens transversal, ce voile est assez étoffé pour qu'il soit possible de songer à sa restauration sans faire d'emprunt aux parties voisines. Dans la circonstance présente, ajoute M. Verneuil, on doit s'estimer heureux de pouvoir se passer d'un lambeau qui, pris sur des surfaces cicatrisées, risquerait de se gangréner, vu le peu de vitalité du tissu cicatriciel.

Le cartilage tarse est à tel point renversé, que M. Verneuil se demande s'il ne serait pas utile de le reséquer avant d'entreprendre autre chose.

Toute réflexion faite, ce chirurgien croit pouvoir ramener le cartilage dans sa position normale, à l'aide d'une compression modérée, après

avoir décollé le rebord palpébral renversé et avoir affronté verticalement les lèvres de la plaie au-dessus du cartilage, de manière à tenir abaissé le bord palpébral refoulé sur le globe oculaire.

L'état général de la malade ne laissant rien à désirer, l'opération fut pratiquée le 22 mars.

La malade étant endormie, une incision irrégulièrement triangulaire fut faite au-dessus de l'orbite, au niveau du centre de l'ectropion. Le milieu de la base de cette incision correspondait à la petite brêche que nous avons signalée sur le bord libre de la paupière.

Par cette incision, la peau fut d'abord divisée, puis l'opérateur disséqua dans tous les sens, afin de rendre bien souples les parties qui devaient être rapprochées. Les adhérences qui tenaient les cartilages tarses renversés furent soigneusement détruites; le tout fut fait avec calme, et l'on ne procéda à un deuxième temps de l'opération que lorsque tout obstacle au facile redressement de la difformité fut enlevé.

Il est aisé de comprendre comment une pareille incision pouvait être convertie en une suture verticale, et comment aussi le bord libre de la paupière se trouvait refoulé et maintenu en bas par le rapprochement des deux lèvres obliques qui viennent d'être taillées au-dessus de l'arcade sourcilière.

Après ces incisions, la plaie saignait beaucoup. M. Verneuil attendit que l'écoulement du sang se fût arrêté avant de chercher à réunir. Lorsque la plaie commença à se couvrir d'une rosée de lymphe, trois épingles furent enfoncées parallèlement de haut en bas, et l'on fit la ligature entortillée.

Une anse de fil passée sur les deux bouts de l'épingle inférieure fut fixée à la joue avec du collodion, afin de tirer sur la suture et d'abaisser ainsi la paupière, de manière à faire saillir l'échancrure médiane de son bord ciliaire. Une compresse d'eau fraîche fut appliquée et maintenue les jours suivants.

Pendant les six premiers jours tout alla bien. Il n'y eut d'autre complication qu'un peu de gonflement autour des lèvres de la plaie. Dès le 25 mars on cesse de faire des tractions avec l'anse du fil, fixé sur la joue.

Le 28 mars, deux épingles furent retirées, mais les fils agglutinés par du sang furent laissés en place pour protéger la réunion des lèvres de la plaie. Pendant ce pansement, il fut facile de voir que la réunion immédiate avait échoué. On voyait en effet du pus sortir par les piqûres des épingles et entre les lèvres de la plaie. Cependant, afin de favoriser autant que possible une prompte réunion secondaire, on eut soin de maintenir les lèvres de la plaie avec des bandelettes de taffetas et de col-

iodion. Une compression légère était en même temps exercée de haut en bas pour maintenir la paupière et les cartilages tarses dans la position qu'on désirait leur imposer.

Le 4 avril, la plaie est complétement débarrassée de la croûte agglutinative; elle est bourgeonnante, mais assez large. Les cartilages tarses conservent une bonne position, et la paupière couvre bien le globe oculaire. Pansement à l'eau simple, tantôt avec des compresses de toile, tantôt avec du *lint* apporté de Londres, par M. Topinard.

Le 12 avril, la cicatrisation touche à sa fin, mais l'ectropion tend à se reproduire progressivement.

Pour prévenir cet accident, M. Verneuil emploie à la fois la compression et le plissement vertical de la paupière au moyen de bandelettes agglutinatives convenablement appliquées. Malgré quinze jours d'efforts incessants, l'ectropion se reproduit à un degré peu inférieur à ce qu'il était avant l'opération. M. Verneuil ne juge pas à propos de tenter une troisième opération immédiatement. Il se propose de renvoyer l'enfant quelques mois chez ses parents, afin de ne pas inciser des cicatrices trop récentes, circonstance défavorable pour la réunion par première intention qu'il est indispensable d'obtenir ici pour le succès de cette autoplastie.

Au moment de quitter la salle, la petite malade fut prise d'une violente conjonctivite. L'œil, habitué déjà à être mieux protégé par le bénéfice temporaire de l'opération, s'enflamma rapidement lorsque l'ectropion se fut reproduit. L'occlusion suffit pour faire tomber en quelques jours ces accidents inflammatoires. La malade quitta l'hôpital le 24 mai.

M. Verneuil se propose de tenter plus tard une troisième opération, mais il aura soin d'emprunter sur les régions voisines un lambeau qu'il placera entre le bord orbitaire et le bord palpébral, afin de compenser le retrait des cicatrices par un excès de substance.

Obs. VII. — *Ectropion cicatriciel de la paupière supérieure gauche; blépharoplastie; lambeau temporal; guérison avec succès.* (Communiquée par le Dr Chalvet.)

Hôpital des Enfants, salle Sainte-Pauline, 14, service de M. Guersant.

La nommée C..... (Constance), âgée de 9 ans, demeurant à Bruyères (Vosges), est entrée à l'hôpital le 16 avril 1860.

Cette jeune personne fut adressée à M. Guersant par un médecin de la localité. A la suite d'une nécrose périorbitaire, elle avait été affectée

d'un renversement en dehors et en haut de la paupière supérieure de l'œil gauche. Cet ectropion cicatriciel altérait affreusement la physionomie de la jeune fille; aussi les parents s'étaient-ils résignés à la conduire à l'hôpital, afin que des soins plus assidus lui fussent prodigués, disaient-ils.

A son entrée l'état général de la malade est excellent. Elle n'a jamais présenté de signes de scrofule. Son teint est frais, les lèvres sont minces, les cheveux vigoureux et châtains. Elle n'a jamais eu de gourme, jamais d'adénites, jamais d'ophthalmies.

Ses parents nous disent qu'elle fit une chute sur l'angle d'un trottoir, à l'âge de 4 ans. Le coup porta sur le rebord orbitaire supérieur de l'œil gauche.

L'enfant souffrit pendant près de trois mois au siége de la contusion. Puis il se fit un abcès que le médecin ouvrit. La suppuration fut longue et ne se tarit que lorsqu'il fut sorti une portion d'os. — Ainsi les antécédents nous indiquent que nous avons affaire à un ectropion survenu consécutivement à une lésion accidentelle.

La petite malade est très-raisonnable et désire beacoup être opérée. M. Guersant tient un grand compte de toute ces circonstances. La lésion étant accidentelle, on peut compter sur la bonne constitution de l'enfant. La malade étant toute disposée à être guérie, on peut compter sur sa docilité : le chirugien a besoin de tous ces éléments.

Le 19 avril, l'opération fut résolue.

Le renversement palpébral est étudié devant les personnes qui assistent à la clinique. Les cils, ou plutôt le liséré ciliaire est accolé au rebord orbitaire externe, sur une étendue de 15 millimètres, à partir de l'angle externe. La hauteur de l'ectropion mesure 6 millimètres.

M. Guersant pense que le décollement pur et simple du bord libre de la paupière ne serait d'aucune utilité dans le cas présent : la cicatrice qui se referait entre les lambeaux reproduirait la difformité. M. Guersant est d'avis qu'il est indispensable ici de ramener un lambeau temporal entre le rebord orbitaire et le bord palpébral décollé. Pour cet effet, l'enfant fut endormi, puis une incision fut faite parallèlement au rebord de l'orbite. Une dissection attentive permit de débrider largement le liséré ciliaire, qui fut repoussé en bas par un aide. Une fois ce premier temps terminé, l'opérateur tailla un lambeau elliptique sur la région temporale. Ce lambeau, taillé beaucoup plus grand que l'espace qu'il doit occuper, est renversé sur son pédicule et interposé entre les deux lèvres de la plaie chirurgicale faite pour décoller le bord palpébral.

Le sang jaillissait à flots des branches de l'artère temporale. L'hémor-

rhagie fût arrêtée par un simple tamponnement avec compression, sans qu'il fut besoin de ligatures.

Le lambeau était bien de mesure ; son extrémité supérieure taillée en pointe venait bien s'adapter à l'écartement également en angle de l'extrémité interne de l'incision palpébrale.

Le lambeau s'adaptait si bien que M. Guersant ne jugea pas utile de faire des sutures ; il se contenta de maintenir le sommet du lambeau avec des bandelettes de taffetas d'Angleterre.

Le pansement consiste en des applications de compresses trempées dans l'eau fraîche.

On fit un pansement simple sur la plaie du lambeau, et l'on fixa solidement un tampon de charpie sur le linge cératé avec une bande, afin d'empêcher l'hémorrhagie des artérioles non liées.

Les jours suivants, on se contenta de renouveler le pansement simple sur la tempe et les compresses d'eau fraîche sur la paupière.

M. Guersant avait soin de nous recommander chaque matin de faire de suite une application de collodion élastique à la moindre menace d'érysipèle, mais nous n'avons pas eu à combattre cette complication. Un autre accident se manifesta bientôt. La réunion immédiate ne se fit que sur le bord inférieur du lambeau, elle échoua complétement sur le bord supérieur. M. Guersant regretta de ne pas avoir fait un point de suture de ce côté. Cependant la réunion secondaire se fit heureusement.

Le 12 mai, la malade quitte l'hôpital. La réunion du lambeau avec le liseré ciliaire est aussi parfaite que possible. Le bord supérieur du lambeau est soudé avec les parties molles correspondant au rebord orbitaire. Sur ce point, la réunion immédiate ayant échoué, quelques cautérisations au nitrate d'argent furent nécessaires pour obtenir la réunion par seconde intention.

Le dos du lambeau était un peu saillant ; cependant il s'affaissait de jour en jour.

La plaie temporale était en voie de se cicatriser. La perte de substance était réparée, et les bourgeons charnus, attentivement réprimés par le nitrate, ne dépassaient pas le niveau de la peau.

Le *desideratum* de l'opération se réduit à un léger renversement de la partie externe de la nouvelle paupière. Vers l'angle externe, on voit en même temps quelques cils vicieusement implantés : c'est le résultat de ce renversement léger qui s'effacera sans doute à mesure que la conjonctive reviendra sur elle-même en perdant de son épaisseur, car nous devons ajouter que le chémosis qui compliquait l'ectropion n'est pas complétement dissipé.

Depuis la sortie de la malade, nous avons deux fois reçu de ses nouvelles. Le succès ne s'est pas démenti ; la malade, naturellement

très-coquette, est satisfaite de sa paupière, preuve que la blépharoplastie a eu un succès durable.

En 1865, M. Guersant a reçu de cette opération les nouvelles les plus satisfaisantes avec une photographie de l'opérée.

Obs. VIII.—*Opération d'ectropion par adhérence*, pratiquée par M. Dolbeau. (Communiquée par M. le Dr Chalvet.)

Jeune fille de 14 ans, couchée au lit n° 26 de la salle Sainte-Thérèse, dans le service de M. Guersant, remplacé par M. Dolbeau.

Atteinte d'un ectropion consécutif à une affection osseuse du rebord de l'orbite. La paupière inférieure était entièrement renversée; le repli mesurait 0,025 dans le sens transversal et 0,01 de hauteur.

Au-dessus du renversement, il existe un énorme sillon, résultant de l'adhérence de la peau au rebord orbitaire inféro-externe.

M. Dolbeau pratique l'occlusion des paupières au moyen de l'avivement des bords palpébraux et de plusieurs points de suture. La réunion fut facilement obtenue.

L'opérateur avait eu soin de laisser une assez large ouverture vers l'angle interne de l'œil pour permettre l'écoulement des larmes.

Ensuite il tailla un lambeau sur la joue et il le fit glisser sur la paupière inférieure; il suivit, en un mot, la méthode vulgarisée en France par M. Denonviliers.

M. Dolbeau attendit trois mois avant d'ouvrir les paupières, et il ne procéda à cette opération qu'avec beaucoup de ménagements : les paupières ne furent désunies que progressivement, tous les deux ou trois jours, et dans une étendue de 1 à 2 millimètres à la fois.

Le résultat final fut des plus satisfaisants.

La paupière inférieure avait conservé assez de cils pour garnir son bord libre, et l'œil était bien protégé.

La conjonctivite continuelle qui menaçait d'obscurcir la cornée avait cessé, et la difformité des cicatrices consécutives aux incisions chirurgicales était à peine apparente.

La malade, très-affectée de la difformité de sa paupière lors de son entrée, quitta l'hôpital entièrement satisfaite.

La cicatrisation était un peu vicieuse, le lambeau encore un peu saillant, malgré la longue compression qu'on avait instituée, mais l'ectropion était complétement corrigé.

Obs. IX. — *Ectropion de la paupière inférieure droite.*

Hôpital de la Pitié ; service de M. le professeur Richet ; salle Saint-Augustin, n° 8. (Communiquée par M. Ledentu, aide d'anatomie de la Faculté.)

La nommée S..... (Marguerite), marchande, âgée de 66 ans, raconte que, il y a deux ans, elle s'est fait à la paupière inférieure droite une blessure assez profonde avec des ciseaux. D'après les renseignements donnés par la malade, la cicatrisation de la plaie n'aurait duré que quinze jours, et il se serait produit rapidement un renversement considérable de la paupière, dont nous ne pouvons préciser l'étendue.

Au mois d'août 1863, c'est-à-dire la même année, cette femme entre une première fois dans le service de M. Richet, qui lui pratique l'opération suivante :

Par une première incision courbe à convexité inférieure, parallèle au bord ciliaire renversé en dehors, M. Richet sépare l'ectropion de la surface cutanée située immédiatement au-dessous ; une deuxième incision, concentrique à la première, est pratiquée à environ 0,013 millim. au-dessous d'elle. M. Richet fait une troisième incision qui réunit les deux autres en tombant perpendiculairement sur leur milieu. Ainsi se trouvent tracés deux lambeaux quadrilatères, qui se touchent par un de leurs bords, et dont les bases correspondent chacune à un des angles de l'œil. La dissection de ces lambeaux rend aux tissus leur laxité, et permet au bord ciliaire renversé de reprendre sa direction normale.

Alors M. Richet avive les bords ciliaires supérieurs et inférieurs, en fait la suture, puis réunit entre elles les lèvres de la première incision courbe et les bords contigus des lambeaux ; de telle sorte qu'après l'ascension de ceux-ci, il reste entre eux et les téguments de la joue une surface vive qui ne pourra se cicatriser qu'après suppuration.

On pouvait espérer que, grâce à la suture des paupières, la rétraction du tissu cicraticiel ne s'exercerait pas avec son énergie habituelle : malheureusement un érysipèle de la face vient compromettre le succès de l'opération. Malgré cette grave complication, la suture des paupières résiste.

La malade sort de l'hôpital et y revient deux mois après pour se faire désunir les paupières. M. Richet cède à ses instances, et à trois reprises, de novembre 1863 à mai 1864, débride au moyen du bistouri et rétablit l'orifice palpébral. Dès ce moment, au dire de la malade, la récidive a lieu ; mais elle reconnaît que, somme toute, elle a gagné à l'opération et que son ectropion est moins considérable.

Je trouve la malade dans le service de M. Richet au mois de jan-

vier 1866. Elle y est rentrée pour se soumettre à une seconde opération. Elle me donne alors les détails qu'on vient de lire et qui m'ont été confirmés par M. Richet.

Aujourd'hui elle se plaint d'éprouver du côté des paupières une sensation continuelle de picotement et de corps étranger. C'est cette raison plus que la difformité qui la détermine à rechercher une guérison complète. Pendant toute la durée de l'occlusion des paupières, elle n'a pas souffert de l'œil; elle dit seulement avoir éprouvé parfois de la photophobie, malgré la présence du voile palpébral qui recouvrait le globe oculaire.

État actuel. — 5 janvier 1866. La paupière inférieure droite est renversée en bas et maintenue dans cette situation par un tissu cicatriciel blanchâtre, irrégulier dans ses contours, et dont les lignes correspondent à peu près aux anciennes incisions, sauf les points où les sutures ont échoué. Les téguments sont rétractés et peu mobiles. Pourtant la paupière jouit de quelque mouvement; elle obéit, mais très-incomplétement, aux contractions de l'orbiculaire. L'œil reste découvert dans une certaine étendue; malgré cela il est sain; la conjonctive présente un peu de congestion et de rougeur.

Quant à l'ectropion, il comprend toute l'étendue transversale de la paupière. Large de 0,006 environ dans son milieu, sa surface va en se rétrécissant latéralement et se termine en pointe de chaque côté. Sa coloration est d'un rouge pâle. A ces signes physiques s'ajoutent la sensation gênante de picotement dont nous avons parlé, qui provoque des contractions assez fréquentes du muscle palpébral, et un larmoiement peu abondant, mais continuel.

Le 7 janvier, M. Richet opère la malade. L'opération est une répétition de la première avec une modification importante. En voici la description.

M. Richet fait une première incision courbe, parallèle au bord ciliaire renversé, passant à 0,002 au-dessous de l'ectropion, et se terminant par ses deux extrémités près de la limite de la difformité, par conséquent au-dessous des angles externe et interne de l'œil. La paupière ainsi dégagée se relève facilement. Dans un deuxième temps les bords palpébraux sont avivés. Deux autres incisions sont pratiquées comme dans la première opération, l'une courbe à convexité inférieure, par conséquent concentrique à celle qui a porté immédiatement au-dessous du bord ciliaire; l'autre verticale et réunissant les deux incisions curvilignes par leur milieu. Les deux lambeaux ainsi dessinés ont naturellement leur base tournée en sens opposé; celle-ci est plus large que leur extrémité; elle est un peu oblique par rapport à l'angle correspondant de l'œil; elle s'en écarte légèrement par sa partie inférieure. La hauteur des lambeaux est d'environ 0,012^{mm}.

M. Richet fait en dernier lieu deux petites incisions qui partent de l'incision courbe inférieure à 0,003 de la ligne médiane et qui se rejoignent à angle aigu 0,015^{mm} plus bas. Il excise le V limité de cette façon.

Il reste à pratiquer les sutures. M. Richet se sert de fils de soie fins; cinq points de suture réunissent les points palpébraux. Après la dissection des lambeaux jusqu'à leur base, les lèvres de l'incision courbe supérieure et de l'incision verticale sont remis dans leurs premiers rapports par quatre points de suture; enfin les bords du V qui, par suite de l'incision d'une petite portion de téguments sont séparés par une surface vive, sont rapprochés à leur tour de manière à repousser en haut les deux lambeaux et à les maintenir dans cette situation nouvelle. L'opérateur place enfin quelques fils sur les bords de l'incision courbe inférieure.

Applications d'eau fraîche pendant toute la journée et la nuit.

Le lendemain, M. Richet enlève quatre points de suture, ceux des incisions inférieures. La réunion n'a pas eu lieu au point de rencontre des quatre incisions; un des angles d'un des lambeaux menace de se sphacéler.

Le surlendemain, on enlève les autres fils, excepté ceux des paupières. Une petite eschare s'est faite au point menacé.

Au quatrième jour, M. Richet coupe les fils qui réunissent les paupières. La réunion ne s'est faite que vers les angles, dans une assez grande étendue. A la partie moyenne, les surfaces avivées se sont désunies dans une étendue de 0,005 à 0,006. Dans ce point, la paupière inférieure a encore une certaine tendance au renversement.

Quelques jours après la cicatrisation complète des incisions, M. Richet pose deux points de suture sur les paupières dans l'étendue de l'ouverture dont il vient d'être question. Les fils sont enlevés le lendemain. Il subsiste encore un petit pertuis qui peu à peu se cicatrise, de telle sorte qu'on peut à peine y introduire l'extrémité d'un fin stylet à l'époque de la sortie de la malade (mars 1865).

Elle rentre à l'hôpital au mois de décembre de la même année. Alors M. Richet incise en deux fois sur la sonde cannelée la suture palpébrale. Après la désunion complète, l'œil se montre sain; à peine la conjonctive oculaire est-elle un peu injectée. La paupière se maintient très-bien dans sa position aux deux extrémités de son bord libre; à sa partie moyenne, elle s'écarte très-légèrement du globe de l'œil sans se renverser.

Somme toute, le résultat est bon. Le temps écoulé depuis l'époque de l'opération est assez considérable pour qu'on puisse considérer la guérison comme définitive. En admettant qu'à la longue le tissu cicatriciel conserve son influence, ce ne pourra être que dans une faible mesure et sur une petite portion de la paupière. Nous avons fait représenter le pro-

cédé employé dans l'étude que nous avons faite des procédés de la méthode française.

Obs. X. — *Ectropion considérable de la paupière supérieure, consécutif à une brûlure; fusion des deux paupières; procédé nouveau.*

(Observation de M. Mirault (d'Angers) — recueillie par M. Delens, interne du service).

Eugène E....., cordier, âgé de 42 ans, entré à l'Hôtel-Dieu d'Angers, le 11 février 1862, et couché au n° 74 de la Clinique chirurgicale (service de M. le Dr Mirault), est un homme assez vigoureux et ayant toujours joui d'une bonne santé.

Il y a cinq ans, dans un incendie, il a eu tout le cuir chevelu, ainsi qu'une partie de la face et des membres horriblement brûlés. La guérison complète de ces brûlures s'est fait attendre près de trois ans.

Aujourd'hui, tout le cuir chevelu est transformé en une vaste cicatrice, mince et luisante, tout à fait dépourvue de cheveux.

La moitié droite du front est aussi recouverte par un tissu cicatriciel en partie adhérent.

Mais ce qui constitue, pour cet individu, la difformité la plus choquante, c'est un double ectropion qui porte presque uniquement sur les paupières supérieures et est beaucoup plus considérable du côté gauche.

Du côté droit, la paupière supérieure, fortement renversée, présente un bourrelet muqueux d'un rouge vif, à surface convexe et de 1 centimètre de hauteur verticale. Ce bourrelet devient plus saillant dans les mouvements de clignement; la paupière inférieure n'est pas renversée, son bord libre est seulement un peu rouge et épaissi; mais elle a perdu sa souplesse.

Le globe de l'œil est parfaitement sain et peut être recouvert à peu près complétement par la paupière supérieure, lorsque l'orbiculaire se contracte fortement.

Du côté gauche, la paupière inférieure, complétement dégarnie de cils, est épaissie mais non renversée.

La paupière supérieure présente, au contraire, un ectropion aussi prononcé que possible.

La commissure externe fortement tirée en haut et en dehors, est plus élevée que l'interne de plus de 1 centimètre, ce qui rend très-oblique l'axe de l'ouverture palpébrale.

Le bord libre de la paupière supérieure, attiré lui-même en haut et en dehors, atteint par sa partie la plus élevée l'apophyse orbitaire externe et se confond en ce point avec la queue du sourcil. Il circonscri

ainsi une surface triangulaire, dont la base répond au diamètre transversal du globe oculaire et qui est formée par la muqueuse d'un rouge vif, granuleuse, d'aspect framboisé. La hauteur de ce triangle est de 2 centimètres.

Les cils qui garnissent, en petit nombre, le bord de cette paupière, se confondent en partie avec les poils du sourcil, dont l'extrémité externe se trouve également attirée en haut et en dehors.

Dans l'occlusion qui n'est jamais complète, la paupière inférieure se déplace seule; la supérieure a perdu tout mouvement.

Il existe une conjonctivite oculaire, plus marquée à la partie externe. De ce point part aussi un ptérygion, qui s'avance sur la cornée et masque environ le tiers inférieur du champ papillaire. Cette tache gêne la vision, et le malade assure qu'elle augmente depuis quelque temps. Du reste, depuis dix-huit mois, il ne souffre plus et peut même travailler sans grande gêne dans une atmosphère chargée de poussière, mais comme la difformité constituée par cet ectropion est réellement hideuse et l'empêche de trouver à se placer comme ouvrier, il vient réclamer une opération qui puisse l'en débarrasser ou la masquer en partie.

M. Mirault se propose d'employer, pour l'ectropion de l'œil gauche, la fusion temporaire des deux paupières combinée avec un procédé anaplastique nouveau qu'il exécute de la manière suivante :

Le 25 février, M. Mirault après avoir simplement excisé au moyen de ciseaux courbes le bourrelet conjonctival de l'œil droit et le ptérygion qui recouvre la cornée du côté gauche, chloroforme le malade et procède à la dissection des lambeaux, pour la restauration de la paupière supérieure gauche.

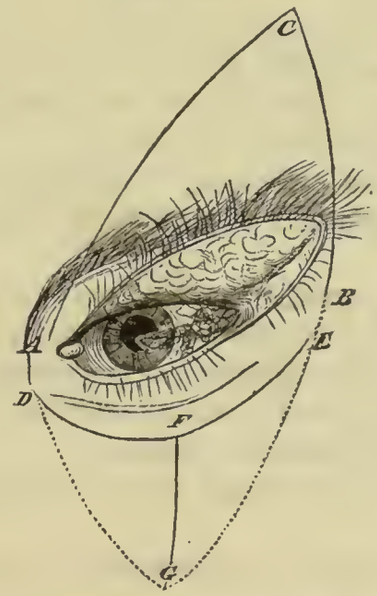

Procédé de Mirault (d'Angers).

1° Un lambeau triangulaire ABC est disséqué dans la peau du front jusqu'au pourtour de l'arcade orbitaire qui lui sert de base. La peau a une certaine épaisseur et est très-vasculaire dans cette région; trois artères d'un certain volume ont dû être liées. La dissection du lambeau a été faite du sommet vers la base, sans intéresser le ligament palpébral.

2° Une incision courbe DFE, à concavité supérieure, parallèle à la circonférence de l'orbite et au bord de la paupière inférieure, est prolongée de telle sorte que son extrémité interne D est distante d'environ 20 millimètres du point A, et que son extrémité externe E est séparée du point B par un intervalle de 15 millimètres à peu près.

Une incision verticale FG tombant perpendiculairement en F sur la première, permet de disséquer deux lambeaux triangulaires DFG et EFG qui s'écartent l'un de l'autre à la manière de deux volets.

3° Le lambeau supérieur ABC est alors rabattu de haut en bas, de façon que son sommet C vient se placer au point G entre les deux lambeaux triangulaires écartés et que sa face cruentée, devenue antérieure, répond aux faces semblables des deux lambeaux, lorsqu'on les rapproche.

Le sommet C du lambeau supérieur est fixé et maintenu en G par un point de suture entortillée. Les deux lambeaux triangulaires sont réunis par deux points de suture séparés.

Pour maintenir affrontée la base épaisse du lambeau supérieur avec le lambeau inférieur DFG, il est nécessaire de placer deux points de suture entortillée de A en D. Dans la moitié externe, les rapports de la base du lambeau renversé sont plus exacts, et quelques points de suture ordinaire suffisent pour les maintenir affrontés.

Pendant la durée de cette opération qui a été assez longue, environ 10 ligatures d'artérioles ont été pratiquées, et la sous-orbitaire a donné une quantité de sang notable. Mais le résultat de l'opération est satisfaisant, et les lambeaux affrontés se correspondent par de larges surfaces qui promettent une cicatrice solide.

On applique comme pansement, à la surface de la plaie, des rondelles d'amadou destinées à s'opposer à un léger écoulement de sang qui persiste.

La cicatrisation a marché régulièrement et sans accidents; l'œil n'a pas paru souffrir de cette occlusion permanente; du reste, les larmes et le mucus ont toujours pu s'écouler par la commissure interne.

1er mars. Les trois points de suture entortillée ont été enlevés, l'adhérence des lambeaux paraissant suffisante.

Le 3. Le dernier point de suture isolé est supprimé, et la plaie offre un aspect vermeil.

A partir du 16, quelques cautérisations au nitrate d'argent hâtent la cicatrisation qui commence à s'opérer sur les bords.

En même temps la base du lambeau renversé se rétrécit, et en se ré-

tractant découvre un peu la commissure interne de l'œil. Les contractions du muscle orbiculaire exercent évidemment un certain tiraillement sur la portion libre de ce lambeau.

Le 28. On aperçoit à découvert le grand angle de l'œil, et lorsque le globe oculaire se porte fortement en dedans, le malade entrevoit un peu de lumière; néanmoins les deux paupières restent réunies par un large pont cutané parfaitement solide, ayant l'aspect des cicatrices.

Le 19 avril, jour où le malade a cessé d'être en observation, la plaie frontale était cicatrisée, sauf sur une surface de quelques millimètres, et la cicatrice était peu apparente.

Au niveau de la pommette, on apercevait à peine la trace de l'incision verticale qui y avait été pratiquée.

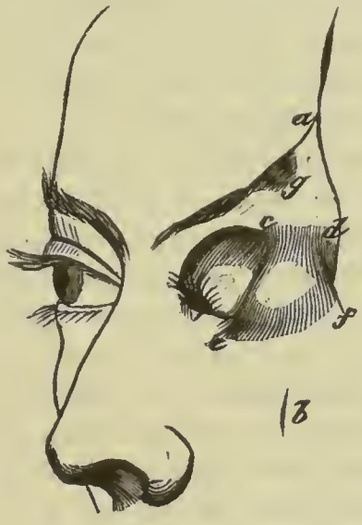

Procédé de Mirault (d'Angers).

Le lambeau qui réunissait les deux paupières n'offrait plus, dans sa portion la plus étroite, que 16 millimètres de largeur, mais, au-dessous de lui, la paupière supérieure, assez régulièrement reconstituée, recouvrait le globe de l'œil tout entier.

M. Mirault comptait ne sectionner la bride qui unissait les deux paupières qu'au bout d'un an ou dix-huit mois, et le malade avait promis de revenir l'année suivante, mais se trouvant satisfait du résultat obtenu et ne souffrant pas, sans doute, de l'occlusion permanente de son œil gauche, il n'est pas revenu et a même quitté la France.

L'ectropion de la paupière supérieure droite avait depuis longtemps complétement disparu.

Obs. XI. — *Observation d'ectropion aigu* (communiquée par M. Ledentu).

Voici un exemple d'ectropion aigu intéressant par la rapidité avec laquelle il s'est produit :

Le nommé P....., âgé de 51 ans, homme de peine, se présente le 18 mai à la consultation de l'hôpital Saint-Antoine. Il a une conjonctivite de l'œil droit et un ectropion de la paupière inférieure survenu dans les circonstances suivantes :

Il y a une semaine, il survint un peu de rougeur sur le globe oculaire, sans cause connue. Le malade dit ne pas s'être exposé plus qu'à l'ordinaire aux influences atmosphériques. Deux jours après, les paupières se tuméfièrent; elles ne pouvaient plus s'écarter l'une de l'autre, et l'œil restait fermé. Cet état dura jusqu'à hier matin. C'est à ce moment que le renversement aurait commencé à se faire.

État actuel. La conjonctive oculaire est très-congestionnée et d'un rouge vif, surtout vers les angles de l'orifice palpébral; les vaisseaux arrivent jusqu'à la circonférence de la cornée, mais n'empiètent pas sur sa surface. La muqueuse est un peu boursouflée et se plisse par les mouvements de l'œil. La paupière supérieure s'applique immédiatement sur le globe oculaire; il n'en est pas de même de l'inférieure. Sa face postérieure ou muqueuse s'est renversée, de telle sorte qu'au lieu de regarder en arrière, elle forme un plan légèrement oblique qui regarde en haut et un peu en avant. Le renversement s'est fait sur toute l'étendue transversale de la paupière, mais surtout vers le milieu. La muqueuse palpébrale est très-rouge, mais peu épaissie; aussi est-il impossible d'attribuer la formation de l'ectropion à une exubérance de la surface profonde de la paupière; nous en trouverons la cause ailleurs.

La peau immédiatement au-dessous présente une couleur rouge sombre; ses plis se sont effacés entièrement; de petites squames faciles à enlever la couvrent par places. Elle repose sur des tissus indurés sur lesquels elle glisse difficilement.

La paupière supérieure présente la même coloration; ses plis sont aussi effacés, et on sent comme à la paupière inférieure que les tissus sous-jacents indurés adhèrent assez fortement à la face profonde de la peau pour en gêner beaucoup le glissement. Cette rougeur sombre dépasse les limites des voiles palpébraux; elle s'étend jusqu'à la pommette, aux téguments voisins de la commissure interne, où se voient des squames assez épaisses; on la retrouve à la partie inférieure du front : aussi ne peut-il être douteux qu'il y ait eu là récemment une inflammation érysipélateuse, ayant eu pour conséquence une induration phlegmasique suivie

de rétraction à la paupière inférieure : d'où renversement de la muqueuse et ectropion.

Aux signes objectifs que nous venons d'énumérer se joignent des picotements gênants, du larmoiement, de la gêne dans les mouvements palpébraux. Ceux-ci ont diminué d'étendue ; la paupière supérieure se relève moins haut que sa congénère ; et, si l'occlusion a lieu, elle ne peut être aussi énergique que du côté opposé.

Nous nous sommes informé avec soin si le malade n'était pas sujet aux ophthalmies, si la difformité actuelle ne remontait pas à une époque plus éloignée ; l'absence presque complète des cils à la paupière inférieure semblait indiquer une blépharite glandulo-ciliaire chronique ; mais il est très-possible qu'ils aient été arrachés par le malade, alors qu'il cherchait à se débarrasser le matin des croûtes muqueuses accumulées pendant la nuit. Il est assez affirmatif dans ses réponses pour que nous n'hésitions pas à admettre ses renseignements comme exacts.

Il s'agit donc bien là d'un ectropion aigu survenu très-rapidement par une sorte de rétraction sous-cutanée des tissus intra-palpébraux.

Obs. XII. — Compte-rendu d'une observation lue à la Société médicale allemande de Paris, dans la séance du 27 février 1865, par le Dr Voelkers, de Kiel.

Une jeune femme présente une déformation considérable de la face, consistant en une rétraction cicatricielle de tous ses orifices naturels. Les lésions sont le résultat de brulûres ; la pointe du nez, les ailes, le septum cartilagineux font complétement défaut. Les paupières inférieures et supérieures des deux côtés sont renversées en dehors, de sorte que les deux globes oculaires sont à découvert. Le front, les tempes et les joues sont couvertes de tissus de cicatrice ; le menton touche au sternum fixé dans cette situation par des brides inextensibles ; la bouche est constamment ouverte.

En 1864, au moment où elle se présente à l'observation de M. le professeur Esmarch, de Kiel, cette femme est enceinte de huit mois et demi ; on diffère l'opération.

Voici les indications qui devaient fournir les règles de l'intervention chirurgicale. Il eût été impossible de faire une anaplastie par glissement, il fallait songer à une transplantation.

On fit donc une incision horizontale sur le cou, du bord antérieur d'un muscle sterno-mastoïdien à celui du côté opposé, et au milieu de ce bord, on fit des ligatures des veines sectionnées et on débrida les traînées cicatricielles ; il en résulta une vaste surface dénudée ayant la largeur de deux travers de main ; on coupa les brides cicatricielles ; ensuite on forma deux lambeaux quadrilatéraux, taillés sur la peau du cou et du

thorax, la base adhérente étant au niveau du bord antérieur des deux trapèzes; on disséqua les lambeaux avec le tissu cellulaire sous-cutané, et on les ramena à la ligne médiane sur la surface dénudée. La partie antérieure des lambeaux se gangrena, mais, nonobstant, le résultat fut des plus satisfaisants, car la salive ne s'écoulait plus au dehors et la malade pouvait à présent produire l'occlusion de la bouche, lorsqu'elle inclinait la tête en avant. Les yeux étaient menacés de se perdre par suite de l'exposition à l'air; une blépharoplastie était nécessaire et il n'y avait à la périphérie aucune portion de peau saine pouvant servir à cet emploi.

M. Esmarch se proposa de faire une anaplastie avec la peau du bras, d'après la méthode italienne. M. Voelkers, chargé du service pendant son absence, devait procéder à cette opération : cependant il n'y était pas enclin, car il ne pensait pas pouvoir obtenir de la malade un repos suffisant. M. le professeur Langenbeck, qui se trouvait de passage à Kiel, lui fit connaître un fait de son observation, à savoir : que des lambeaux de tissu cicatriciel, doublé du périoste, ne se gangrènent pas; M. Voelkers, s'appuyant sur cette donnée, fit l'opération suivante.

Un grand lambeau de tissu cicatriciel du front est disséqué de dessus l'os et placé de façon à recouvrir complétement les deux yeux; les sutures sont faites avec de la soie de Chine.

Les paupières restent fermées partout excepté dans un point, aux deux angles externes, afin de pouvoir passer une sonde au-dessous des nouvelles paupières. Au bout de cinq jours tout était réuni par première intention; et on put procéder au 2e temps de l'opération, la formation de la fente palpébrale, par la section sur la ligne médiane du lambeau sur une sonde cannelée. Au bout de trois semaines la malade avait acquis la faculté de produire quelques mouvements volontaires avec ses nouvelles paupières.

Il ne s'est pas formé ultérieurement de tissu osseux dans les lambeaux, et la plaie du front s'est guérie sans nécrose.

Les observations du Dr Voelkers lui font admettre que la transplantation du périoste des membres, reproduit beaucoup plus facilement de l'os nouveau que celui du crâne; il s'est assuré par des expériences sur les chiens, qu'il n'y a jamais au crâne, à la suite de l'ablation du périoste, de nécrose profonde, mais tout au plus une exfoliation superficielle. (Communiqué par M. le Dr Lagneur, secrétaire de la Société.)

Obs. XIII. — *Ectropion double; blépharoplastie aux deux paupières, occlusion temporaire.* (Service de M. Denonvilliers.)

Mlle Rosa B..... (de Bordeaux), âgée de 20 ans, vint à Paris au mois d'octobre pour y être traitée d'un ectropion double provenant des suites

d'une brûlure qu'elle s'était faite à la face le 17 septembre 1853. Ce jour-là, à six heures du soir, elle fut prise d'étourdissement pendant qu'elle travaillait et tomba sans connaissance sur un fourneau rempli de feu; elle se fit à la face une brûlure profonde. Elle fut soignée non par un médecin, mais par une dame charitable qui employa sur elle un secret de famille; son traitement dura deux mois; au bout de ce temps, elle eut la fantaisie de se regarder et se trouva horrible; elle se décida à venir à Paris en 1854. Elle fut présentée à la Société de chirurgie, et entra ensuite à l'hôpital Saint-Louis.

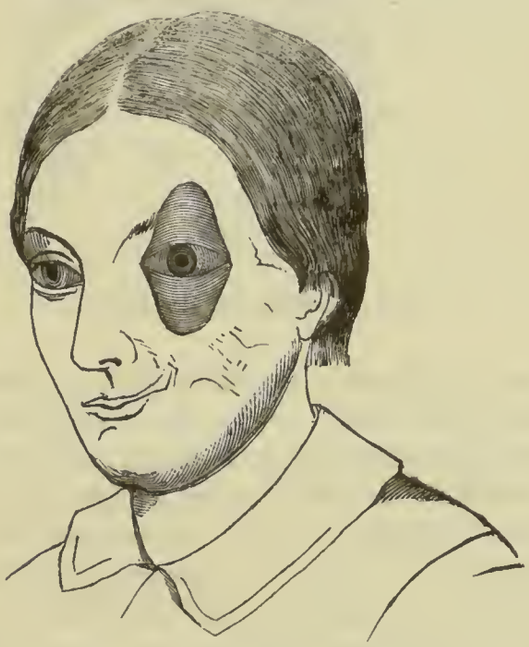

État avant l'opération, Rosa B***.

Elle a un ectropion double, mesurant 4 centimètres pour la paupière supérieure et autant pour l'inférieure. En haut, le sourcil est détruit, il n'en reste plus qu'une faible partie de l'extrémité interne qui a pris une position verticale; en bas, les cils sont assez bien conservés dans la partie interne; des cicatrices nombreuses, en dehors, en dedans, en bas et en haut, tendent les deux bords ciliaires; la muqueuse est boursouflée, elle s'enflamme souvent.

Cette malade a été soumise à une série d'opérations qui n'a pas duré moins de dix-huit mois, mais qui a eu l'immense avantage de rendre à l'œil la protection de bonnes paupières et de restaurer le visage si horriblement défiguré.

1re *opération, le* 12 *janvier* 1855. M. Denonvilliers fit en haut une incision parallèle au bord libre de la paupière inférieure, à 3 millimètres

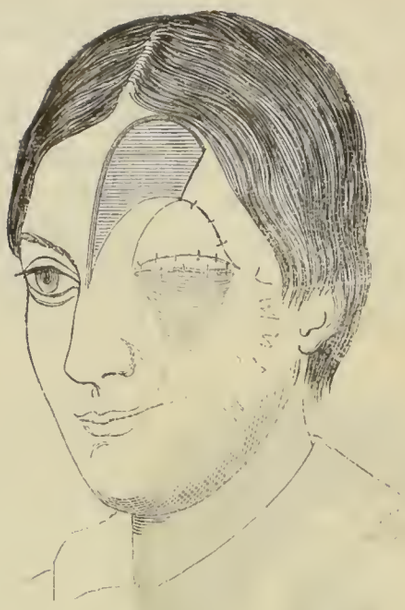

Première opération, Rosa B***.

de ce bord, puis une incision semblable à la paupière inférieure. Il disséqua ensuite les lambeaux circonscrits par ces incisions, de manière à ramener les bords palpébraux au contact et à former, par leur rapprochement, un cul-de-sac pour chaque paupière ; puis, renversant ces bords en dedans, de manière à former un *entropion* artificiel, il réunit les deux paupières par le suture en affrontant les deux surfaces saignantes. La désunion des paupières qui devait avoir lieu plus tard aurait bien fait justice de l'entropion. Pour réparer la perte de substance qu'on venait de produire en haut en découvrant la surface à laquelle adhérait la paupière, M. Denonvilliers tailla un lambeau qu'il prit sur le front ; sa base large et bien alimentée reposait sur la racine du nez entre les deux yeux. Il le fit pivoter de haut en bas et de dedans en dehors, sans tordre sa base; son bord externe s'appliqua sur le bord ciliaire, le bord supérieur vint s'adapter au bord externe de la plaie du front, tandis que le bord interne venait correspondre au bord supérieur de cette même plaie. Le lambeau fut réuni par la suture à points séparés. La suture réussit parfaitement. Le sourcil était compris dans le lambeau et devint horizontal par le mouvement de pivotement que subit le lambeau.

La suture des paupières ne tint pas; l'ectropion de la paupière inférieure se reproduisit, mais le lambeau contracta avec la supérieure de solides adhérences, et dès lors la paupière supérieure était restaurée. Mais, à cause de l'insuccès de l'occlusion palpébrale, elle s'était un peu renversée en dehors et en haut : la conjonctive faisait encore saillie sur ce point.

La malade, sortit de l'hôpital le 13 juin, y entra le 2 octobre et se soumit le 24 novembre à une nouvelle opération ayant pour but de restaurer la paupière inférieure et de rétablir l'occlusion.

2e *opération.* A cet effet, M. Denonvilliers fit des incisions demi-circulaires parallèlement aux deux bords libres des paupières renversés en dehors; ces incisions intéressèrent la peau et une partie de la couche sous-cutanée.

Seconde opération, Rosa B***.

Les deux paupières furent disséquées jusqu'auprès du rebord orbitaire. Puis les deux bords libres furent rapprochés, et on affronta les deux lambeaux ainsi détachés par leur surface saignante. Ils furent maintenus réunis par la suture à points piqués de Gély, mais avec une modification: les points furent séparés. Ensuite M. Denonvilliers combla la vaste perte de substance qu'avait subie la joue, quand la paupière inférieure avait été relevée à l'aide d'un lambeau de peau pris plus bas et sur ses côtés.

Le lambeau fut limité par deux incisions dont l'une partait de l'angle externe de la perte de substance, et descendait verticalement sur la joue, jusqu'au niveau de la commissure labiale, et l'autre, partant de la tempe, descendait d'abord parallèlement à la première, puis s'arrondissait pour aller rejoindre son extrémité inférieure. Ce lambeau fut disséqué et amené sur la perte de substance. Sa base était large de 5 centimètres, et quoique le lambeau fût entièrement couvert de cicatrices. la peau avait assez d'épaisseur pour faire espérer qu'il vivrait à la nou-

velle place où on devait le placer. Il y fut réuni par des points de suture entrecoupée.

Les suites de l'opération furent très-heureuses; le troisième jour, les points de suture qui maintenaient le lambeau furent enlevés; l'agglutination était complète.

Le cinquième, la suture des paupières fut enlevée; elles adhéraient très-solidement. Depuis ce jour, la marche de la cicatrisation n'a pas cessé d'être très-régulière et même rapide; les paupières sont restées réunies, sauf en deux endroits : dans le grand angle de l'œil, où la séparation a lieu depuis la commissure jusqu'au delà des points lacrymaux, et à l'angle externe dans une petite étendue. Il semblait d'abord que la suture allait manquer et que la désunion allait s'étendre, mais elle s'est bornée, et les paupières sont restées adhérentes par le milieu.

A la suite de ces deux opérations, les deux lambeaux s'aplatirent de façon à ne faire aucune saillie. Le lambeau supérieur avait 53 millimètres dans son diamètre transversal et 28 dans le vertical; le lambeau inférieur était devenu oblique dans sa nouvelle position, il avait pour son bord externe 6 centimètres, et pour sa largeur la plus grande, 1 centimètre.

3e *opération.* Le 21 avril 1856, M. Denonvilliers se vit obligé, par les instances de la malade, de désunir les paupières plus tôt qu'il ne l'avait projeté. Il coupa le pont qui séparait les deux ouvertures où la réunion ne s'était pas faite. D'abord les deux paupières ne s'écartèrent pas et la malade eut de la peine à ouvrir l'œil, mais bientôt, la rétraction cicatricielle aidant, elles s'écartèrent plus qu'il n'eût fallu. Il se fit en haut et en bas de petits ectropions sur lesquels la muqueuse forma des bourrelets saillants.

4e *opération.* Le 13 mai, M. Denonvilliers fit une dernière opération pour débarrasser la malade de ces deux nouveaux renversements; il aviva les bords palpébraux, et enleva à la partie externe un lambeau triangulaire ayant son sommet tourné en dehors; il était petit et avait pour but de prolonger les bords palpébraux et d'agrandir l'ouverture oculaire. Puis on pratiqua sur le lambeau supérieur une incision, parallèle au bord palpébral, de 3 à 4 centimètres de longueur : cette incision rendit la réunion de la partie externe des bords palpébraux plus facile. On réunit ensuite ces bords par quatre points de suture dite à points séparés.

Le 17 mai, les points de suture furent enlevés, la réunion fut complète, et le 7 juillet Rosa B..... quittait l'hôpital dans un état bien différent de celui où elle était en octobre 1854.

Les cicatrices qui se sont organisées aux places où les lambeaux ont été empruntés sont à peine marquées; elles sont aplaties, presque par-

tout linéaires; le sourcil, ou ce qui en restait, est à une petite distance du bord de la paupière supérieure.

État après la guérison, Rosa B***.

Les paupières ne peuvent pas arriver partout au contact immédiat l'une avec l'autre; il existe encore un petit ectropion à la paupière inférieure où la muqueuse se laisse voir. Mais c'est peu de chose; l'œil est bien recouvert, et sa surface, autrefois enflammée d'une manière permanente, est aujourd'hui tout à fait saine.

EXPLICATION DES PLANCHES.

PLANCHE I.

Figure I.

La figure I représente un ectropion simple des deux yeux, observé chez un malade du service de M. Denonvilliers.

Figure II.

Résultat du procédé de M. Richet, à lambeau frontal. — Dessin d'après nature sept ans après l'opération.

PLANCHE II.

Figure I.

M. B..... Observation V, avant l'opération.

Figure II.

M. B..... Observation V, après l'opération.

PLANCHE III.

Figure I.

Procédés de mensuration applicables à l'opération de l'ectropion, d'après la méthode par pviotement.

Fig. 1.

Fig. 2.

Imp. Bréguet

PL III.

A. Lith.

Imp Becquet.